UNIVERSITE CLAUDE BERNARD - LYON I
U.E.R. DE MEDECINE DE L'UNIVERSITE DE SAINT-ETIENNE
(Application de la convention du 10 mai 1974)

323

VALEUR DU DOSAGE DES ANTICORPS ANTI-STAPHYLOCOCCIQUES DANS LE DIAGNOSTIC DES INFECTIONS STAPHYLOCOCCIQUES ET EN PARTICULIER OSTEO-ARTICULAIRES

(A propos d'une étude portant sur 500 sujets témoins et 114 cas d'infections microbiennes bactériologiquement confirmées).

Travail du Service de Rhumatologie de l'Hôpital des Charpennes (Pr E. LEJEUNE, Pr M. BOUVIER) de la Clinique des Maladies Infectieuses de l'Hôpital de la Croix-Rousse (Pr A. BERTOYE, Pr Ag. J.L. BERTRAND) et du Service d'Urgence et de Soins Intensifs de l'Hôpital de Bellevue à Saint-Etienne (Pr Ag. H. VIGNON, Pr Ag. P. QUENEAU)

THESE

présentée
à l'Université Claude-Bernard - LYON
et soutenue publiquement le 5 juillet 1977
pour obtenir le grade de Docteur en Médecine
par

Michel TITOULET

UNIVERSITE CLAUDE BERNARD - LYON I
U.E.R. DE MEDECINE DE L'UNIVERSITE DE SAINT-ETIENNE
(Application de la convention du 10 mai 1974)

VALEUR DU DOSAGE DES ANTICORPS ANTI-STAPHYLOCOCCIQUES DANS LE DIAGNOSTIC DES INFECTIONS STAPHYLOCOCCIQUES ET EN PARTICULIER OSTEO-ARTICULAIRES

(A propos d'une étude portant sur 500 sujets témoins et 114 cas d'infections microbiennes bactériologiquement confirmées).

Travail du Service de Rhumatologie de l'Hôpital des Charpennes (Pr E. LEJEUNE, Pr M. BOUVIER) de la Clinique des Maladies Infectieuses de l'Hôpital de la Croix-Rousse (Pr A. BERTOYE, Pr Ag. J.L. BERTRAND) et du Service d'Urgence et de Soins Intensifs de l'Hôpital de Bellevue à Saint-Etienne (Pr Ag. H. VIGNON, Pr Ag. P. QUENEAU)

THESE

présentée
à l'Université Claude-Bernard - LYON
et soutenue publiquement le 5 juillet 1977
pour obtenir le grade de Docteur en Médecine
par

Michel TITOULET

UNIV.
LEIDEN
BIBL.

TRAVAIL DU DEPARTEMENT D'IMMUNOLOGIE DE L'INSTITUT PASTEUR DE LYON

Professeur M. CARRAZ, Mme C. VEYSSEYRE

Digitized by the Internet Archive
in 2026

https://archive.org/details/IA41554225_0017

- UNIVERSITE CLAUDE-BERNARD - LYON -

Président : M. le Professeur D. GERMAIN

Premier Vice-Président : M. le Professeur E. ELBAZ

Deuxième Vice-Président : M. P. PONCET, Maître Assistant

Troisième Vice-Président : M. H. BONNET, étudiant

Secrétaire Général de l'Université : M. J. RAMBAUD, Administrateur Civil

UNITES D'ENSEIGNEMENT ET DE RECHERCHE (U.E.R.)

U.E.R. médicale GRANGE-BLANCHE	:	M. B. SALLE, Maître de Conférences Ag.
U.E.R. médicale ALEXIS-CARREL	:	M. le Professeur R. MORNEX
U.E.R. médicale LYON-NORD	:	M. le Dr J.P. NEIDHART, M.C.A.
U.E.R. médicale SUD-OUEST	:	M. le Professeur J. NORMAND
U.E.R. des Sciences Pharmaceutiques	:	M. le Professeur L. ODDOUX
U.E.R. des Sciences Odontologiques	:	M. le Professeur R. VINCENT
U.E.R. des Techniques de Réadaptation	:	M. A. MORGON, Maître de Conférences
U.E.R. de Biologie Humaine	:	M. le Dr J.P. REVILLARD, M.C.A.
U.E.R. d'Education Physique et Sportive	:	M. A. MILLON, Professeur d'E.P.S.
U.E.R. de Mathématiques	:	M. le Professeur H. BUCHWALTER
U.E.R. de Physique	:	M. le Professeur R. UZAN
U.E.R. de Chimie et Biochimie	:	M. le Professeur J. HUET
U.E.R. des Sciences de la Nature	:	M. le Professeur J. BRUN
U.E.R. des Sciences Physiologiques	:	M. R. FONTANGES, M.C.A.
U.E.R. de Physique Nucléaire	:	M. le Professeur M. GUSAKOW
U.E.R. de Mécanique	:	Melle le Professeur G. COMTE-BELLOT
Observatoire de LYON	:	M. M. MONNET, astronome adjoint
I.U.T. 1	:	M. le Professeur B. POUYET
I.U.T. 2	:	M. J. GALLET, Directeur E.N.S.A.M.

- UNIVERSITE DE SAINT-ETIENNE -

Président : M. François THOMAS

Secrétaire Général : M. Raymond ROUQUAIROL

UNITES D'ENSEIGNEMENT ET DE RECHERCHE (U.E.R.)

U.E.R. de Droit	:	M. ROBERT André
Institut Universitaire de Technologie	:	
U.E.R. des Lettres et Sciences Humaines	:	M. GAUME Maxime
U.E.R. de Médecine	:	M. le Docteur LACOUR Jean-René
U.E.R. des Sciences	:	M. MONTHEARD Jean-Pierre
U.E.R. des Sciences Economiques	:	M. MIFSUD Pierre

UNIVERSITE DE SAINT-ETIENNE

U.E.R. DE MEDECINE

RESPONSABLE D'ENSEIGNEMENT

(COLLEGE A)

1er CYCLE

Anatomie	M. CUILLERET Jacques, M.C.A.
Chimie-Biochimie	M. FREY Jacques, Professeur sans chaire
Physiologie	M. LACOUR Jean-René, M.C.A.
	M. COUDERT Jean, M.C.A.

2ème CYCLE

Anatomie Pathologique	M. BARIL Alexandre, M.C.A.
Anesthésiologie	M. VIGNON Henry, M.C.A.
Bactériologie - Virologie	Mme GAUDIN Odette, M.C.A.
Cardiologie	M. VERNEYRE Henri, M.C.A.
Chirurgie Infantile	M. CHAVRIER Yves, M.C.A.
Dermatologie-Vénérologie	M. DUVERNE Jean, M.C.A.
Gynécologie et Obstétrique	M. LA SELVE Antoine, M.C.A.
Hématologie, Maladies du sang	M. BRIZARD Charles, M.C.A.
Hépatologie - Gastro - Entérologie . .	M. FRAISSE Henri, M.C.A.
Médecine Interne	M. POTTON François, M.C.A.
Médecine Préventive - Hygiène	M. le Professeur RIFFAT Georges
Médecine du Travail	M. CABAL Christian, M.C.A.
Néphrologie	M. BERTHOUX François, M.C.A.
Neurochirurgie	M. DECHAUME Jean-Pierre, M.C.A.
Orthopédie, Traumatologie, Chirurgie plastique et reconstructive	M. BOUSQUET Gilles, M.C.A.
Pédiatrie, Génétique Médicale	M. le Professeur FREYCON Fernand M. LAURAS Benoît, M.C.A.
Psychiatrie d'Adultes	M. PELLET Jacques, M.C.A.
Radiologie	M. RUBET Alain, M.C.A.
Thérapeutique, Réanimation médicale, Rééducation fonctionnelle, Hydrologie	M. QUENEAU Patrice, M.C.A.
Ophtalmologie	M. MAUGERY Jean, M.C.A.

Examinateurs de la thèse :

Président : Monsieur le Professeur E. LEJEUNE

Assesseurs : Monsieur le Professeur Agrégé H. VIGNON
Monsieur le Professeur Agrégé P. QUENEAU
Monsieur le Professeur M. CARRAZ

A SOPHIE

A MES PARENTS

A MES GRANDS-PARENTS

A MA FAMILLE

A MES AMIS ET A CEUX QUE JE NE CONNAIS PAS ENCORE

A MONSIEUR LE PROFESSEUR E. LEJEUNE

Il nous a fait l'honneur de présider ce travail et nous le remercions de son accueil toujours bienveillant.

A NOS JUGES :

Monsieur le Professeur Agrégé H. VIGNON

Nous avions déjà apprécié la clarté de son enseignement à l'hopital. Il a bien voulu accepter de juger ce travail et nous l'en remercions.

Monsieur le Professeur Agrégé P. QUENEAU

Au cours d'une année de stage dans son service, nous avons eu le privilège d'apprécier ses qualités de clinicien et de thérapeute. Ce sujet est le sien. Notre tâche a été particulièrement facilitée par son égale passion pour la médecine et pour les choses de la vie.

Monsieur le Professeur M. CARRAZ

Nous savons l'intérêt qu'il porte aux études immunologiques. Il a accepté de siéger parmi nos juges, nous l'assurons de notre gratitude.

A Madame C. VEYSSEYRE

Pharmacien
Chef de laboratoire à l'Institut Pasteur de Lyon

Nous lui sommes reconnaissants de l'aide précieuse qu'elle nous a apportée tout au long de ce travail.

Le thérapeute du XXè siècle a perdu sa bonne conscience. Il découvre qu'il n'est pas un être absolu mais un homme historique et dépendant, que la société où il exerce, à son insu même, pèse sur lui, que ses motivations intimes sont complexes, que l'échèc et la mort, à chaque instant, lui rappellent les limites de son savoir.

Dr. C. OLIEVENSTEIN

I – INTRODUCTION

L'utilisation systématique d'agents anti-infectieux dans les ostéo-arthrites microbiennes, en supprimant les formes dramatiques, ont créé des tableaux atténués, bâtards voire trompeurs et ont sélectionné les germes en donnant au staphylocoque une grande prépondérance.

Néanmoins, la mise en évidence du germe dans les foyers septiques profonds ou à défaut dans l'hémoculture, necessaire pour avoir un diagnostic de certitude, n'est pas toujours possible.

Ainsi, les examens sérologiques ont pris depuis plusieurs années une valeur croissante.

Alors que l'ensemble des données actuelles semble bien conférer au dosage des anti-alphastaphylolysines (AASTL) sériques une valeur d'orientation diagnostique, de même, de récents travaux ont mis au point une technique de dosage des anti-gammastaphylolysines (AGSTL) dans le but de compléter cette approche diagnostique.

C'est dans ce contexte que notre maître le Professeur P. QUENEAU, nous a confié cette étude qui se propose de comparer les moyens d'investigation sérologiques au cours des staphylococcies.

Pour cela, nous avons pratiqué chez des malades porteurs d'infections ostéo-articulaires et non ostéo-articulaires de nature staphylococcique certaine ou probable, des dosages systématiques d'AASTL et pour quelques uns d'entre eux d'AGSTL.

Les résultats obtenus ont été confrontés à ceux d'une population témoin et aux données de la littérature.
Cette étude a pu porter sur un nombre relativement important de malades et de témoins grâce au fait que se trouvaient regroupées pour la plupart les observations : du Service de Rhumatologie de l'Hopital des Charpennes à Villeurbanne (Pr E. LEJEUNE, Pr M. BOUVIER), de la Clinique des Maladies Infectieuses de l'Hopital de la Croix-Rousse (Pr A. BERTOYE, Pr Ag. J.L. BERTRAND),

du Service d'Urgence et de Soins Intensifs de l'Hopital de Bellevue à Saint-Etienne (Pr Ag. H. VIGNON, Pr Ag. P. QUENEAU), du Centre de Rééducation Fonctionnelle du Val Rosay (Pr J. SCHNEPP, Melle le Dr M.P. VALLAT), du Service de Médecine interne de l'Hopital de Bourg en Bresse (Dr B. BOCQUET) et du Service de Médecine Interne de l'Hopital de Villefranche (Dr J. ROBILLARD).

Nous tenons à remercier tous les médecins et tous les chefs de service précités, de leurs précieuses observations, ainsi que tous les médecins et chefs de service suivants: Mr le Pr Ag. J. DUVERNE, Mr le Pr Ag. G. BOUSQUET, Mr le Dr EMMONOT de l'Hopital Bellevue à Saint-Etienne qui nous ont permis de consulter quelques unes de leurs observations.

Enfin nous devons souligner la part prépondérante tenue dans ce travail par le Pr M. CARRAZ et Mme C. VEYSSEYRE du Laboratoire d'Immunologie de l'Institut Pasteur de Lyon, pour toute la partie de recherche et d'étude biologique,qui se trouve développée pour le dosage des AGSTL dans la thèse de H. NADRA (55).

II – HISTORIQUE

Dès le début du siècle, en 1901, M. NEISSER et F. WESCHBERG (56) mettent en évidence les propriétés des AASTL et cherchent la présence de ces anticorps dans les sérums de sujets atteints de maladies infectieuses.

H.J. PARISH, R. O'MEARA et W. CLARK (58) en 1934, puis G. RAMON et coll. (67) en 1936 étudient l'immunité staphylococcique induite par l'anatoxinothérapie, l'augmentation des AASTL témoignage d'une bonne réponse immunologique, apparaissant comme un signe en faveur d'une évolution favorable sous l'effet de cette thérapeutique.

En 1938, K. HITE, S.W. BANKS et G.M. DACK (31) montrent à propos de 23 malades atteints d'ostéomyélite, une corrélation entre le stade de la maladie et le taux des AASTL dans le sérum et prouvent que des taux très élevés d'AASTL correspondent à des périodes d'exacerbation de la maladie.

La même année, M.L. SMITH et S.A. PRICE (81) décrivent pour la première fois la gammahémolysine.

O. ANDREONI et C.R. PEDRINAZZI (1) en 1956 étudient les variations des taux d'AASTL chez des enfants atteints d'affections staphylococciques et d'autre nature.

De même en 1957, C. LACK (43) insiste sur l'intérêt chimique du dosage dans les spondylodiscites staphylococciques et en particulier, pour leur diagnostic différentiel avec le mal de POTT et les spondylodiscites infectieuses non staphylococciques.

Parmi les travaux français, citons ceux de A. BRETON, H. BEERENS, B. GAUDIER et C. PONTE (10) en 1958 sur les AASTL dans les affections pleuropulmonaires de l'enfant et ceux de C.R. HURIEZ, F. DESMONS et S. BAELDEN (33) la même année, sur les taux des AASTL au cours des dermatoses.

En 1968, A. BERTOYE dans la thèse de G. RUBI (72), précise la valeur sémeiologique du dosage des AASTL en pathologie infectieuse.

Récemment, en 1971, P. QUENEAU, E. LEJEUNE, A. BERTOYE, M. CARRAZ dans la thèse de J. PERRIER (60) montrent que le taux des AASTL est le plus souvent

augmenté de façon significative surtout dans les staphylococcies ostéo-articulaires.

La même équipe (63) les années suivantes, confirme la fréquente élévation du taux des AASTL sériques (69 %) au cours des staphylococcies bactériologiquement confirmées et la fiabilité de ce dosage (près de 99 % des cas ont des taux inférieurs à 2 U.I.), ce qui la conduit à attribuer une grande valeur diagnostique à ce dosage en pathologie infectieuse.

Enfin, les travaux de A.G. TAYLOR et coll. (83) en 1973 et de M. PLOMMET (30) sur la gammahémolysine et les AGSTL, contribuent à la mise en place d'une autre réaction sérologique.

III – ETUDE THEORIQUE

Le staphylocoque, comme la plupart des bactéries est capable d'élaborer de nombreuses substances: toxines et enzymes qui sont à la base de leur pouvoir pathogène ou responsables de certaines actions spécifiques.

Depuis de nombreuses années, différents auteurs se sont attachés à étudier dans un but diagnostic, les toxines et les antitoxines staphylococciques.
Or, si certains examens (tel le dosage de l'antihyaluronidase ou celui de la leucocidine) semblent pour l'instant d'intérêt limité (particulièrement en raison de leur mauvaise fiabilité responsable d'un certain pourcentage de " faux positifs "), à l'inverse, l'étude des hémolysines (surtout alpha et plus récemment gamma) et le dosage de leurs anticorps ont donné des résultats très prometteurs.

A - L'ALPHALYSINE ET L'ANTI-ALPHALYSINE

- 1 - L'ALPHALYSINE

M. NEISSER et F. WECHSBERG (56) en 1901 obtiennent une hémolysine et confirment son action leucotoxique.

En 1921 L.E. WALBUM (90) décrit une hémolysine inactive à 37° sur les globules rouges de chèvre mais active à 0°.

En 1927, les travaux de J.W. BIGGER, C.R. BOLAND et R. O'MEARA (8), puis ceux de A.T. GLENNY et M.F. STEVENS (26) différencient par neutralisation spécifique l'alphahémolysine de la bêtahémolysine.

En 1934, G.H. CHAPMAN et coll. (14) trouvent que l'activité hémolytique alpha montre une nette corrélation avec le pouvoir pathogène pour un très grand nombre de souches.

En 1939, W.A. GILEPSIE et coll. (25), étudiant les staphylocoques des voies aériennes supérieures de la peau, trouvent que 112 souches coagulase positive produisent la lysine alpha, alors qu'aucune des souches coagulase négative ne le fait.

En 1946, CHRISTIE et coll. (16), étudiant 671 souches de staphylocoques d'origine humaine tenues pour pathogènes, notent que toutes celles-ci sont coagulase positive et que toutes également produisent l'hémolysine alpha. Celle-ci est active sur les hématies de lapin à 37°; elle est aussi dermonécrotique et léthale.
C'est une exotoxine de nature protéique, thermostable; elle est antigénique et provoque la formation d'anticorps, les anti-alphastaphylolysines neutralisant son pouvoir hémolytique.

- 2 - L'ANTI-ALPHALYSINE

En 1936, G. RAMON (67) montre que l'anatoxine alpha staphylococcique comme la toxine, entraîne la formation d'une antitoxine spécifique capable de neutraliser in vivo et in vitro le pouvoir toxique de la toxine alpha. Il injecte l'anatoxine staphylococcique à des lapins et montre que ceux-ci résistent aux infections staphylococciques. Il mesure le taux d'AASTL des lapins traités et montre que ce t aux est très élevé.

En 1937, M.L. SMITH (80), en 1939 B.S. LEVINE (46) arrivent aux mêmes conclusions et prouvent donc aussi que l'action de l'AASTL est spécifique.

En 1965, C. OTTAVIANI (57) étudie l'antitoxine staphylococcique du sérum de malades atteints d'ostéomyélite par analyse électrophorétique et montre que la fraction IgM du sérum représente la réponse humorale spécifique de l'organisme contre la toxine.

Les données recueillies par P. QUENEAU, E. LEJEUNE, A. BERTOYE et coll. (63) en clinique humaine, montrent une élévation du taux des AASTL sériques dans 69 % des cas de staphylococcies confirmées ostéo-articulaires ou non (31 cas sur 45 de localisation OA, et 18 cas sur 26 de localisation d'autre nature).
Ces données montrent également que cette élévation du taux des AASTL survient dans la majorité des cas avec un retard de une à quatre semaines par rapport aux premiers signes cliniques de l'affection.

a) - Technique de dosage

Le dosage des AASTL fait appel à une réaction antigène-anticorps du type réaction de neutralisation, la présence de l'anti-enzyme se traduisant par l'inhibition de l'action biologique particulière de l'enzyme.

Il a pu être réalisé dans tous nos cas par le Laboratoire d'Immunologie de l'Institut Pasteur de Lyon (Pr M. CARRAZ, Mme C. VEYSSEYRE), grâce à une étude comparative d'une série de dilutions du sérum à tester et d'une série de dilutions d'un sérum étalon international (sérum étalon WELLCOME BURROUGHS), vis à vis d'une quantité connue de staphylolysine (lysine WELLCOME BURROUGHS). Le résultat s'exprime en unités internationales (U.I.).

b) - Valeurs normales

- Données de la littérature :

Dès 1935, A.F. COBURN et R. PAULI (17) trouvèrent qu'aux U.S.A., les gens bien portants montraient des variations du taux d'AASTL en rapport avec la localisation géographique, le titre diminuant du Nord au Sud.

La même année, J.E. BLAIR et F.A. HALLMANN (9) étudient pour le compte de l'O.M.S. le dosage des AASTL chez des sujets sains.

En 1947, A. WESTERGREN et S. STAVENOW (92) définissent la valeur normale des AASTL à l'unité.

En 1949, R. SCHOENE et E. STEEN (75), étudiant plus de 500 sérums de sujets donneurs de sang, montrent que les taux d'AASTL sériques sont le plus souvent inférieurs ou égaux à 2,8 U.I., les taux les plus élevés étant en réalité observés chez des sujets " porteurs sains " de staphylocoques pathogènes, dans le nez ou le pharynx.

R. INGESTAD et S. WINBLAD (34) observent même 21 % de taux supérieurs à 3 U.I. sur 422 dosages pratiqués sur des sujets témoins, ce qui les incite à situer la limite supérieure de la normale à 3 U.I. .
Ces auteurs précisent par ailleurs que dans les conditions normales, le taux des AASTL semble indépendant du sexe, mais diminuerait avec l'âge.

En 1964, M. KIENITZ et W. WALTER (42) pratiquent sur 638 donneurs de sang

une étude statistique concluant à des taux normaux d'AASTL pour des valeurs comprises entre 0,5 U.I. et 1,2 U.I.; ils pensent cependant qu'il est préférable d'admettre comme limite supérieure de la normale le taux de 2 U.I., rejoignant en cela les conclusions de C. LACK (43), de F. FRUMENTO (22), de O. ANDREONI et C.A. PEDRINAZZI (1).

W. SCHWARGERL (77) et R. FISCHER (21) pensaient pour leur part préférable de fixer la limite supérieure de la normale à 3 U.I. .

Une étude statistique a été faite à l'Institut Pasteur de Lyon, rapportée dans la thèse de G. RUBI (72): sur 456 sérums d'enfants apparemment sains,de la région de Dakar, 96 % des taux d'AASTL étaient inférieurs ou égaux à 2 U.I. .

H. JARRIAULT (36) démontre aussi dans sa thèse que sur 658 sérums témoins étudiés, 600 environ possèdent un titre inférieur à 2 U.I. .

Dans sa thèse en 1971, J. PERRIER (60) montre que sur cent sujets ne présentant aucune affection staphylococcique, le taux des AASTL est inférieur ou égal à 2 U.I. dans presque 100 % des cas.

Enfin, la dernière publication de P. QUENEAU, E. LEJEUNE, A. BERTOYE et coll. (63) en 1975 enregistre des taux inférieurs à 2 U.I. dans 346 cas sur une série comportant 350 sujets témoins.

- Résultats personnels :

Dans notre série personnelle comportant 500 sujets témoins (comprenant des donneurs de sang et surtout des malades porteurs d'affections en apparence non microbiennes), nous avons enregistré des taux inférieurs à 2 U.I. dans 490 cas (Tableau 2).
Ces résultats confrontés à ceux de la littérature (Tableau 1) nous ont donc conduit à considérer comme normaux les taux inférieurs ou égaux à 2 U.I.,comme la plupart des auteurs précités.

B - LA GAMMALYSINE ET L'ANTI-GAMMALYSINE

- 1 - LA GAMMALYSINE

La gammalysine a été décrite pour la première fois en 1938 par M.L. SMITH et

S.A. PRICE (81).

J. MARKS a confirmé son existence en 1951 (50).
Contestée par S.D. ELEK (20), son individualité est reconnue par A.W. JACKSON (35) en 1963.

F. GUYONNET et M. PLOMMET (30) en 1970, A.G. TAYLOR et A.W. BERNHEIMER (85) en 1974, R. MOLLBY et T. WADSTROM (54) en 1971 en précisent les propriétés physico-chimiques.

Cette toxine est peu dermonécrotique (100 fois moins que l'alpha).
Par ailleurs, comparativement à son activité hémolytique sur les hématies de lapin, la gammahémolysine est moins toxique que l'alphahémolysine.
Typique des souches coagulase positive humaines, elle provoque l'apparition d'anticorps chez le lapin comme l'ont montré F. GUYONNET et M. PLOMMET en 1970.

- 2 - L'ANTI-GAMMALYSINE (AGSTL)

Le dosage de l'AGSTL fait également appel à une réaction de neutralisation de l'hémolyse avec la toxine.

A.G. TAYLOR et M. PLOMMET (83) définissent l'unité comme étant la quantité de toxine provoquant la demi-hémolyse d'une suspension étalonnée de globules rouges humains, dans des conditions définies.
Ces mêmes auteurs fixent la limite supérieure du taux normal d'anticorps à 4 unités/ml, correspondant à une inhibition jusqu'au 1/160 °,par référence au sérum anti-alphahémolysine staphylococcique WELLCOME .
Pour cela, ils étudient le taux des AGSTL sériques sur un groupe de 79 sujets témoins (50 donneurs de sang et 29 enfants apparemment sains, âgés de 3 à 14 ans).
Ils enregistrent des taux inférieurs à 4 unités /ml dans 74 cas, soit 94 % et des des taux égaux à 4 unités / ml chez 5 sujets seulement, soit 6 % .

Dans un travail expérimental au Laboratoire d'Immunologie de Lyon, H. NADRA (55), étudiant la production des AGSTL sériques, montre que chez le lapin normal,il existe un taux d'anticorps sériques décelable mais faible, sensiblement au 1/16 °.
Au cours de l'étude sur les infections staphylococciques expérimentales, 30 lapins sont inoculés avec la souche SMITH 5R exclusivement par voie intra-ostéo-articulaires, à des doses différentes.
Il obtient une élévation précoce du taux d'anticorps dès la 2 ème semaine, (environ

IO fois le taux normal). Cette élévation se maintient quelques semaines, s'infléchit vers la 10ème semaine et, semble-t-il, apparaît un phénomène de rebond vers la 12ème semaine.

La limite supérieure de la normale des AGSTL est fixée à 1/160, ce qui semble bien correspondre à la limite supérieure de la normale que A.G. TAYLOR (83) fixe à 4 unités / ml.
Cette confrontation s'appuie sur les travaux effectués parallèlement et en aveugle, dans les deux laboratoires (Laboratoire d'Immunologie de l'Institut Pasreur de Lyon et Laboratoire du Royal National Orthopedic Hospital de Stanmore) .

Compte tenu du caractère épars des travaux sur les AGSTL, il n'existe pas encore d'Unités Internationales.

Dans notre série personnelle comportant 64 sujets témoins (30 donneurs de sang et 34 malades hospitalisés pour des affections apparemment non microbiennes), nous n'avons enregistré aucun taux supérieur à 1/160 (Tableau 3),(dans 6 cas, il existait des taux égaux à 1/160) .

Afin de renforcer les possibilités diagnostiques du dosage des AASTL et devant les résultats préliminaires encourageants du dosage des AGSTL, nous avons étudié ces deux dosages chez de nombreux malades que nous avons répartis en 6 groupes :

- A - Les ostéo-arthrites staphylococciques bactériologiquement confirmées
- B - Les staphylococcies non ostéo-articulaires bactériologiquement confirmées
- C - Les ostéo-arthrites infectieuses non staphylococciques
- D - Les sujets témoins
- E - Les ostéo-arthrites infectieuses de nature bactérienne indéterminée
- F - Les ostéo-arthrites infectieuses probablement tuberculeuses

La 4ème partie de notre étude comporte donc l'exposé de nos observations personnelles (ainsi que leur résumé).

IV – OBSERVATIONS PERSONNELLES

– A – LES OSTEO – ARTHRITES STAPHYLOCOCCIQUES BACTERIOLOGIQUEMENT CONFIRMEES

OBSERVATION N° 1 Service du Dr JEANNERET - H - 78.277

TOU. Pierre - 81 ans -

Il entre dans le service le 10 octobre 1972 pour une arthrite septique de la hanche gauche.

On remarque dans ses antécédents une infection cutanée traînante au niveau du genou droit 20 ans auparavant, une entorse du poignet droit 15 ans auparavant, enfin une coxarthrose gauche ancienne et négligée.

A l'entrée, il présente une douleur de la hanche gauche apparue brutalement le 3 septembre 1972 avec impotence fonctionnelle totale. Il signale également une douleur au niveau du poignet droit. La température est à 39° après avoir été à 40°, accompagnée de frissons le 3 septembre, puis plus modérée du fait d'une antibiothérapie à base d'oxytétracycline.

A l'examen, on note au niveau de la hanche gauche un empâtement douloureux avec augmentation de la chaleur locale et l'impossibilité de mobiliser l'articulation.

Les données biologiques sont les suivantes :
V.S. à 20 mm, globules blancs à 9600/mm3 dont 60 % de polynucléaires, alpha-2-globulines augmentées (15 % pour 68 g/l de protéines).

La ponction de la hanche ramène 4 cm3 de pus dans lequel est isolé un staphylocoque blanc. Les AASTL sont à 7 U.I. le 11 octobre et restent au même niveau le 30 octobre et le 2 décembre.

A l'examen radiographique, on note un aspect évocateur de coxarthrose avec int ligne irrégulier, ostéoporose et subluxation coxofémorale.

Le traitement ne comporte pas d'immobilisation plâtrée, la hanche étant anciennement bloquée, mais une antibiothérapie avec méthicilline 8 g en perfusion et gentamycine 120 mg IM du 10 octobre au 10 novembre, puis lincomycine du 10 novembre au 8 décembre, enfin pristinamycine 4, 5 g per os du 8 décembre au 18 janvier.

L'état de la hanche s'améliore rapidement, les douleurs s'atténuent, la V.S. s'élève tardivement avec 57 mm le 1er décembre et le chiffre des globules blancs se modifie avec, le 30 octobre, 6.100/mm3 et le 3 novembre, 10.600 /mm3 dont 83 % de polynucléaires, l'anémie persiste avec 2.500.000 globules rouges/ mm3. Par contre, on a la surprise de constater le 13 décembre une élévation considérable du taux des AASTL supérieur à 100 U.I. en dehors de tout élément d'aggravation clinique précis.

Le 28 décembre, le malade souffre à nouveau de la hanche atteinte et présente une nouvelle poussée thermique à 40° avec une altération marquée de l'état général. A l'examen, il existe une amyotrophie marquée du quadriceps.

Il est réhospitalisé le 18 janvier 1973 et présente depuis quelques jours un poignet extrêmement douloureux. La température est à 39°. Le poignet est rouge, très augmenté de volume, et impossible à mobiliser.

Les données biologiques sont les suivantes :

V.S. à 75 mm, globules blancs 10.000/mm3 dont 82 % de polynucléaires.

La ponction du poignet, le 19 janvier, ramène du pus dans lequel on isole un staphylocoque doré. Le taux des AASTL est extrêmement élevé puisqu'il atteint 130 U.I. le 21 janvier, (il est supérieur à 100 U.I. le 23 février) et supérieur à 300 U.I. le 23 mars ; les AGSTL sont à 1/1280.

A l'examen radiologique,il existe des destructions articulaires considérables. Le traitement comporte alors :

- une nouvelle ponction le 20 février qui ne rámène que quelques gouttes de liquide séro-hématique.
- une immobilisation plâtrée du 19 janvier au 21 mars puis soutien du poignet par un "poignet de force".
- enfin une antibiothérapie comportant : céfalotine 10 g IV et streptomycine I g IM, association testée bactéricide à 99,99 %, du 27 janvier au 7 mars, puis fucidine 2 g du 7 mars au 21 mars, enfin pristinamycine, également testée bactéricide à 99,99 %, du 21 mars au 3 mai.

L'amélioration clinique est rapide. La température est normale après quelques jours de traitement, la VS baisse progressivement : 65 mm le 3 mars, 60 mm le 21 mars, elle sera à 20 mm le 10 juillet. Les AASTL et les AGSTL diminuent progressivement : 53 U.I. le 17 juillet et 35 U.I. le 7 novembre, et respectivement 1/320 à 2 reprises, aux mêmes dates.

RESUME

Arthrite septique de hanche sur coxarthrose ancienne. Un staphylocoque blanc est isolé dans l'articulation. Les AASTL sont élevées à 7 U.I. Après un traitement antibiotique pendant 2 mois, l'amélioration clinique est rapide, puis une élévation considérable du taux des AASTL annonce une reprise évolutive avec arthrite septique du poignet . Un staphylocoque doré est isolé. Les AASTL sont supérieures à 300 U.I. (les dilutions n'ont pas été poussées) et les AGSTIL sont à 1/1280. Après un nouveau traitement, l'amélioration clinique est rapide, les données biologiques s'améliorent lentement, en particulier le taux des AASTL encore à 35 U.I. le 7 novembre 1973 et les AGSTIL à 1/320.

OBSERVATION N° 2 Service du Professeur LEJEUNE - H - 2971

PRI. Roger - 62 ans -

Il entre dans le service le 29 mars 1975 pour une arthrite du genou gauche.

On note dans ses antécédents une glomérulo-néphrite en 1960, un passé lombalgique et une polyarthrite rhumatoïde, très évolutive depuis janvier 1974, ayant imposé une corticothérapie générale, des synoviorthèses des épaules et du genou gauche à l'acide osmique le 2 août 1974, puis des coudes à l'acide osmique en novembre 1974, et des MCP au citrate d'erbium en décembre 1974.

Le 23 mars 1975, il présente une température à 39°3 et une tuméfaction du genou gauche entraînant une impotence complète malgré le traitement anti-inflammatoire en cours. L'état général est altéré.
A l'examen, on note un genou fluctuant avec un choc rotulien et une atrophie du quadriceps.

Les données biologiques sont les suivantes :
V.S. à 140 mm, leucocytose à 11.300/mm3 dont 76 % de polynucléaires, gamma-globulines à 39 % et alpha-2-globulines à 12 % pour 79 g/l de protéines.

La ponction du genou ramène un liquide purulent et hémorragique dans lequel on trouve 100.000 éléments par mm3 constitués surtout de polynucléaires altéré (91 %) et dans lequel est isolé un staphylocoque doré résistant aux pénicillin ordinaires. Les AASTL s'élèvent jusqu'à 6 puis 8,4 U.I. et respectivement les AGSTL passent de 1/640 à 1/320.

L'examen radiographique révèle le 28 mars l'existence d'une ostéoporose mouche tée, avec flou et pincement articulaire qui n'existait pas huit mois auparavan Le 10.6. 1975, les mêmes signes sont présents, mais on note une résorption partielle de l'ostéoporose.

Le traitement comporte :- une antibiothérapie avec oxytétracycline 2 g per os du 29 mars au 2 avril, puis méthicilline 5 g en perfusion et lincomycine I.200 mg IM du 2 au 7 avril , enfin pristinamycine 3 g per os et lincomycine du 7 avril au 26 mai et finalement pristinamycine seule jusqu'au 8 juillet 197

- l'immobilisation du genou toute la journée du 2 avril au 16 avril.

L'amélioration clinique est rapide en quelques jours, la fièvre tombe après trois jours de traitement, mais la VS reste élevée tout au long de l'évolution du fait de la maladie rhumatoïde. Les AASTL se normalisent le 8.7.75 (2,02 U.I mais les AGSTIL sont positifs à 1/320.

Cependant, par la suite, le malade étant grabataire, un escarre fessier impor tant fait pratiquer des examens radiographiques amenant à découvrir, le 10.6. une lyse de la tête fémorale du côté droit, avec sub-luxation articulaire alors que des clichés du 28.3.75 ne montraient qu'un pincement supéro-interne.

Des radiographies pratiquées le 14.8.1975 révèlent la destruction complète de la tête fémorale, mais quelques signes de recondensation. Un syndrome douloureux de la hanche droite contemporain de l'arthrite du genou est retrouvé en interrogeant le malade qui a perçu au mois de juin la sensation d'un raccou cissement du membre inférieur droit.

Compte tenu de l'évolution radiologique rapide et du syndrome infectieux contemporain, on admet qu'il s'agit d'une deuxième localisation du staphylocoque.

RESUME :

Arthrite septique du genou gauche, chez un malade de 62 ans, porteur d'une polyarthrite rhumatoïde évolutive depuis un an, ayant en particulier nécessité une synoviorthèse du genou gauche 8 mois auparavant. La ponction ramène un liquide avec plus de 100.000 éléments dont la culture met en évidence un staphylocoque doré. Les AASTL s'élèvent à 8,4 U.I. et les AGSTL à 1/640.

OBSERVATION N° 3 Service du Professeur LEJEUNE - F - 1487

GOU. Apolonine - 72 ans -

entre dans le service le 13 mai 1972 pour une arthrite fluxionnaire du genou gauche.

On note dans ses antécdents une diarrhée chronique depuis 30 ans, un cancer du col utérin traité par hystérectomie et radiothérapie en 1970 avec un résultat considéré comme satisfaisant et une hydarthrose récidivante du genou droit depuis 5 ans accompagnée de douleurs de type mécanique.

Le 20 avril 1972, une douleur du genou droit conduit le médecin traitant à pratiquer une injection intra-articulaire d'acétate de paraméthasone après la ponction de 15 cm3 d'un liquide de type mécanique. Le 13 mai, le genou est devenu très douloureux et fluxionnaire.

A l'entrée dans le service, l'impotence est totale, la température à 38°5. A l'examen, on observe un genou chaud, gonflé, douloureux.

Les données biologiques sont les suivantes :
V.S. 85 mm, globules blancs 6500 dont 79 % de polynucléaires, globules rouges à 4.100.000/mm3.

La ponction articulaire pratiquée le 12 mai ramène 30 cm3 d'un liquide purulent dans lequel on trouve 35.000 éléments/mm3 (dont 91% de polynucléaires) et on isole un staphylocoque doré. Deux hémocultures sont négatives, un germe saprophyte non pathogène est isolé sur une troisième. On note par ailleurs, une leucocyturie (20.000/mn). Les AASTL restent inférieures à 0,9 U.I., les anticor anti-streptococciques sont normaux.

Les radiographies initiales sont normales, aucune anomalie de l'interligne n'apparaît au cours de l'évolution mais on note l'apparition d'une ostéoporose régionale au bout de 5 semaines.

Le traitement comporte :
- une deuxième ponction articulaire le 14 mai qui ne ramène rien.
- une antibiothérapie avec méthicilline 6 g en perfusion et gentamycine 120 mg IM du 13 mai au 19 mai, puis du fait d'une urée sanguine s'élevant à 0,45 g/l, méthicilline 5 g et gentamycine 80 mg du 19 mai au 22 juin avec azotémie normale puis pristinamycine 4 g et lincomycine I.5 g per os du 22 juin au 18 août.
- une immobilisation plâtrée du genou en gouttière du 17 mai au 21 juin, puis une genouillère du 23 juin au 18 août. La rééducation est entreprise l'appui autorisé en septembre.

La température se normalise le 14 mai, les douleurs disparaissent en 48 heures mais le V.S. est longue à se stabiliser.
Le 22.09.1975, elle ne souffre plus de son genou, et ne présente pas de limitation fonctionnelle.

RESUME :

Arthrite septique du genou droit 15 jours après une injection intra-articulaire de dérivés cortisoniques. Un staphylocoque est isolé dans l'articulation. Le taux des AASTL est négatif (un seul dosage pratiqué à la 4e semaine).

OBSERVATION N° 4 Service du Professeur LEJEUNE - H - 2934

PET. Miele - 24 ans -

entre dans le service le 11 juin 1974 pour une arthrite du coude droit.

On note dans ses antécédents un traumatisme du coude droit à l'âge de 12 ans (perforation par un coup de corne suivie d'une longue hospitalisation à propos de laquelle on ne peut pas avoir de détails), et une blessure du 2 ème doigt de la main gauche en avril 1974 mal cicatrisée.

Le 19 mai 1974, il présente une ascension thermique à 40° avec frissons et flexion douloureuse du coude droit (flexum à 40°) : il existe une leucocytose à 15.000 GB/mm3 dont 75 % de polynucléaires, une V.S. à 40 mm. Un médecin consulté prescrit du 23 mai au 30 mai deux millions de pénicilline-colimycine et 4 mg de phosphate sodique de dexaméthasone.

A l'entrée dans le service, le coude est de nouveau douloureux, la mobilisation très difficile. La température est à 39°. Le coude est chaud, tuméfié, fluctuant il existe un flexum à 100° et l'examen révèle une adénopathie axillaire droite.

Les données biologiques sont les suivantes :
V.S. à 65 mm, leucocytose à 20.100/mm3 dont 81% de polynucléaires.

La ponction articulaire retire 15 cm3 d'un liquide purulent dans lequel est isolé un staphylocoque doré. On observe une élévation significative des AASTL qui passent de 1,35 U.I. le 12 juin à 8,6 U.I. le 26 juin, et des AGSTLI de 1/320 à 1/1280 le 26 juin.

L'examen radiographique révèle l'absence d'anomalie au niveau de l'articulation, mais au niveau de la diaphyse humérale, un épaississement de la corticale avec foyer hétérogène extra-osseux et un élargissement de la diaphyse jusqu'au niveau de l'articulation témoignant d'une ostéomyélite humérale ancienne.

Le traitement comporte une immobilisation plâtrée à partir du 11 juin 1974et une antibiothérapie avec 160 mg de gentamycine I.M. et 12 g d'ampicilline I.V. du 11 juin au 26 juin. Cette association a été testée comme bactéricide à 99,99

Le malade est confié aux chirurgiens le 26 juin 1974. Il subit une arthrotomie avec nettoyage articulaire et une trépanation osseuse large du tiers inférieur de la diaphyse humérale avec mise en place d'un drain (enlevé au 8ème jour). L'examen anatomo-pathologique met en évidence un aspect de séquestre osseux sans signe d'ostéite.

RESUME :

Arthrite septique du coude en relation avec une ostéomyélite diaphysaire de l'humérus évoluant depuis 12 ans. Un staphylocoque doré est isolé dans le pus retiré de l'articulation. On observe une élévation significative du taux des AASTL et des AGSTIL à la 6e semaine.

OBSERVATION N° 5 Service du Professeur LEJEUNE - F - 2295

JUF. Marguerite - 64 ans -

entre dans le service le 6 juillet 1973 pour une arthrite septique du genou gauche après infiltration de dérivés cortisoniques.

On note dans ses antécédents une congestion pulmonaire en 1965, une sciatique gauche en 1972 et enfin, depuis avril 1973, une gonarthrose gauche ayant justifié à cette date trois injections intra-articulaires de dérivés cortisoniques sans amélioration des douleurs et, de ce fait le 30 juin 1973, une nouvelle infiltration est pratiquée.

A son entrée dans le service, la malade souffre depuis trois jours intensément jour et nuit. L'impotence fonctionnelle est totale.

A l'examen, on note un genou en flexum, douloureux, chaud, gonflé avec un aspec de lymphangite du mollet tendu, chaud avec quelques vésicules sur un fond d'érythème.

Les données biologiques sont les suivantes :

V.S. à 70 mm, globules blancs 6.900 /mm3 dont 69 % de polynucléaires. La ponction articulaire ramène un liquide purulent dans lequel est identifié un staphylocoque doré. Un staphylocoque identique est isolé dans une hémoculture , une seconde hémoculture est stérile ; les AASTIL restent inférieures à 0,9 U. et les AGSTL sont négatives à 1/80.

L'examen radiographique met en évidence des images d'ostéoporose diffuse, un pincement articulaire interne, des ostéophytes. Sur des tomographies le 15 octobre, il existe des lésions cartilagineuses majeures sur le condyle interne.

Le traitement comporte :

- une deuxième ponction articulaire le 9 juillet au cours de laquelle on retire à nouveau du pus dans lequel est isolé le staphylocoque et on injecte 600 mg de lincomycine dans l'articulation.
- une antibiothérapie avec méthicilline 6g en perfusion et gentamycin 120 mg I M. du 6 juillet au 17 août puis gentamycine 120 mg IM et pristinamycin 3 g per os du 17 août au 20 août puis gentamycine 120 mg et pristinamycine 2 g du 20 août au 28 août puis gentamycine 80 mg et pristinamycine 2 g du 28 août au 12 septembre, enfin, pristinamycine seule du 12 septembre au 10 octobre.
- l'immobilisation plâtrée s'avère impossible en raison de l'état cutané. Des massages sont pratiqués.

La température autour de 37°5 vers le 9 juillet, se normalise tout à fait le 31 juillet. La V.S. diminue progressivement, elle est à 27 mm le 31 juillet. Le 18 août, le genou est sec, la mobilité est normale et il n'est pratiquement plus douloureux. La marche est autorisée sans appui.

Le 8 octobre 1975, on ne note aucune limitation fonctionnelle, et il existe des douleurs d'origine arthrosique.

RESUME :

Arthrite septique du genou gauche, trois jours après injection intra-articulaire de dérivés cortisoniques pour gonarthrose. Un staphylocoque doré est isolé dans le liquide articulaire à deux reprises et dans une hémoculture. Les examens sérologiques sont négatifs.
Compte tenu de l'état antérieur de l'articulation, le résultat est moyennement satisfaisant avec une lésion importante du condyle fémoral interne.

OBSERVATION N° 6 Service du Professeur LEJEUNE - F - 2677

ANS. AImée - 69 ans -

entre dans le service le 2 décembre 1973 pour une arthrite de l'épaule droite dans un contexte infectieux.

Il s'agit d'une obèse, diabétique, présentant des troubles cardiaques anciens (tachyarythmie paroxystique, syndrome angineux) et ayant été traitée un an auparavant pour une périarthrite scapulo-humérale droite par une infiltration d'acétonide de triamcinolone.

A l'entrée dans le service, la malade présente depuis 4 semaines un syndrome douloureux de l'épaule droite à prédominance nocturne et une impotence fonctionnelle.

La température est à 39° après avoir été autour de 38° pendant deux semaines. L'état général est altéré et le diabète déséquilibré.

A l'examen, il existe une douleur diffuse de l'épaule, celle-ci étant peu inflammatoire mais non mobilisable.

Les données biologiques sont les suivantes :
V.S. à 137 mm, globules rouges 3.800.000/mm3, globules blancs 12.400/mm3 dont 72 % de polynucléaires, alpha-2-globulines à 14 % et gammaglobulines à 32 % pour 73 g/l de protéines.

La ponction de l'épaule ne ramène rien, mais deux hémocultures permettent d'isoler un staphylocoque doré. Il n'existe pas d'infection urinaire. Aucun autre foyer infectieux n'est retrouvé. On observe une élévation du taux des AASTL (3,1U.I.) et du taux des AGSTL (1/640) à la 8e semaine.

Les radiographies du 3.12.1973 sont normales. Le 3.1.1974, on peut discuter une ostéoporose régionale. Le 31.1.1974, il existe une anfractuosité de la glène (inféro-interne) avec ostéoporose. Le 18.2.1974, le pincement est plus marqué avec une ostéoporose plus étendue et ponctuée. Le 27.5.1975, on note une subluxation de la tête humérale avec une ostéoporose moins marquée et un meilleur cerne de la partie érodée sur la glène. Le 9.7.1975, l'aspect est identique mais l'ostéoporose a disparu.

Le traitement comporte une immobilisation par bandage de l'épaule du 12 janvier au 30 janvier et tenant compte d'une fonction rénale limite, une antibiothérapie avec pristinamycine 2 g per os du 9 janvier au 12 janvier, puis pristinamycine 3 g IM et ampicilline 8 g IV du 12 janvier au 22 février, puis lincomycine I,5 g per os et ampicilline 4 g per os du 22 février au 6 mars, enfin pristinamycine 2 g du 18 mars au 9 juillet. Grâce à ce traitement entrepris après le résultat des hémocultures, les douleurs de l'épaule disparaissent en trois jours. La température se normalise le 14 janvier, la V.S. diminue lentement (102 mm le 12 février, 87 mm le 6 mars, 74 mm le 17 avril et 40 mm le 24 juin), conduisant à poursuivre l'antibiothérapie jusqu'au 9 juillet.

Le 9 juillet, le résultat fonctionnel est modéré avec une limitation de l'abduction à 35°, mais après un mois de rééducation on obtient une abduction à 45°. Les AASTL sont à 3,35 U.I. la 10e semaine, à 3,2 U.I. la 14e semaine. Les AGSTIL sont toujours à 1/640. Le 28.9.1975, la malade ne souffre plus de son articulation, mais l'abduction reste limitée à 70° environ.

RESUME :

Arthrite septique de l'épaule gauche chez une diabétique présentant une périarthrite scapulo humérale depuis un an. Le caractère septique est affirmé sur la conjonction d'une épaule très douloureuse, d'un contexte infectieux sévère avec présence d'un staphylocoque dans deux hémocultures et d'une élévation des AASTL et des AGSTL ; à la 8 e semaine (3,1 U.I. et 1/640).

OBSERVATION N° 7 Service du Professeur LEJEUNE - H - 3265

BEN. Marius - 75 ans -

entre dans le service le 12 décembre 1974 pour une arthrite septique du genou droit.

On remarque dans ses antécédents une gonarthrose ancienne.

Le 28 novembre 1974, il présente une douleur du genou, et est mis au repos au lit avec prise d'anti-inflammatoires. Il se constitue alors une phlébite de la jambe droite suivie d'une embolie pulmonaire à minima justifiant son admission à l'hôpital Cardiologique, d'où il nous sera adressé. En effet, il présente une douleur permanente du genou, une température subfébrile, et à l'examen, une hydarthrose avec augmentation de la chaleur locale, flexion limitée à 100 ° et amyotrophie du quadriceps droit.

Les données biologiques sont les suivantes :
V.S. à 45 mm, globules blancs 8.300/mm3 le 11 décembre, mais 10.400/mm3 dont 60 % de polynucléaires le 19 décembre.

La ponction articulaire ramène un liquide d'aspect purulent dans lequel on isol un staphylocoque blanc. Une deuxième ponction, le 12 décembre, ramène un liquide d'aspect toujours louche contenant 20.000 globules blancs/mm3 dont 90 % de polynucléaires très altérés. Les AASTL sont à 2,7 U.I. le 13 décembre; le 26 décembre, elles s'élèvent à 4, U.I. et les AGSTL sont normales (1/160).

A l'examen radiographique on note une arthrose interne du genou droit, avec arthrose fémoro-patellaire au début, sans modification au cours de l'évolution.

Le traitement comporte une antibiothérapie débutée avec 2 g d'oxytétracycline du 30 novembre au 11 décembre, puis méthicilline 8 g en perfusion et gentamycin IM (dont les doses évolueront entre 120 et 40 mg par jour compte tenu d'une élévation fréquente du taux d'urée sanguine, la créatinine sanguine est restée normale), du II décembre au 20 janvier, enfin pristanamycine 4 g per os du 20 janvier au 14 mars.

L'amélioration est rapide avec disparition des douleurs. La température devient subnormale le 3 décembre après quelques jours de traitement, mais ne sera tout à fait normale que le 20 janvier. La V.S. s'élèvera jusqu'à 89 mm le 4 janvier pour redescendre à 15 mm le 12 mars. Le 12 mars, les AASTL sont à 3 U.I. et les AGSTL à 1/80.

RESUME :

Arthrite septique du genou droit sur gonarthrose ancienne avec phlébite de la jambe droite compliquée d'une embolie pulmonaire à minima. Un staphylocoque blanc est isolé dans l'articulation, les AASTL s'élèvent d'une façon significative. Par contre, les AGSTL sont restées normales.

OBSERVATION N° 8 Service du Professeur LEJEUNE

JIM . Anahid - 38 ans -

Elle entre dans le service le 12 avril 1977 pour des douleurs de la hanche droite.

En novembre 1975, cette jeune libanaise présente, 15 jours après la survenue d'une staphylococcie de la face, de violentes douleurs au niveau de la hanche droite.
Dans son pays d'origine, en pleine guerre civile, cette malade est traitée chez elle avec seulement des anti-inflammatoires pendant plusieurs semaines. A l'époque, la VS était supérieure à 100 mm et elle aurait fait plusieurs épisodes fébriles.

A son arrivée, en france au mois d'août 1976, il persiste une douleur de type mécanique, la malade est apyrétique.

Elle est hospitalisée à cette occasion au mois de septembre 1976 à VALENCE. Un bilan complet est pratiqué mais aucun argument ne plaide en faveur d'une histoire infectieuse, d'autant plus que l'interrogatoire est à ce moment là impossible (ne parlant pas le français).

Sur les radiographies, on notait cependant, une destruction du pôle supérieur de la tête fémorale droite.

Bien que la VS reste élevée, un traitement anti-inflammatoire à base d'indométhacine améliore nettement l'état clinique. Elle sort de l'hopital avec le même traitement.

Elle revient 6 mois plus tard, et à ce moment là, les radiographies objectivent une fonte totale de la tête fémorale droite, sans atteinte du cotyle. Elle est transférée dans le service du Professeur LEJEUNE.

A l'entrée, la malade est apyrétique, la VS est à 50 mm. Il n'existe pas de polynucléose sanguine.
La hanche droite est empâtée, peu mobilisable mais non douloureuse.
Au bout de quelques jours, la température s'élève à 39°.

Les AASTL sont à 38 U.I. dès le 13 avril et les AGSTL à 1/640 ; cependant, le 25 avril, les AGSTL sont toujours à 1/640 mais les AASTL sont redescendues au taux de 4,5 U.I.

Ce n'est que le 6 mai qu'un staphylocoque doré est isolé dans l'articulation.

Le traitement comportant d'abord l'association d'oxacilline (10 g/j) et de tobramycine (675 mg /j), puis celle de doxicycline et tobramycine, entraîne l'apyrexie et l'évolution favorable sur le plan local. La hanche est mobile, la malade va bien.
Le 10 mai, les AASTL sont à 25,3 U.I. et les AGSTL à 1/640.
Début juin, la VS est à 18 mm. Les lésions radiologiques semblent stabilisées. Le traitement est poursuivi encore 12 semaines.

RESUME :

Arthrite staphylococcique de la hanche droite à la suite d'une staphylococcie de la face évoluant depuis 1 an et demi sur un mode destructif considérable de la tête fémorale. Les examens sérologiques sont positifs à la 72ème semaine

OBSERVATION N° 9 Service du Professeur LEJEUNE - F - 2424

LAR. Madeleine - 46 ans -

Entre dans le service le 13 janvier 1976.

Dans ses antécédents, on note une polyarthrite rhumatoïde sévère, évoluant par poussées depuis 1947, avec des déformations importantes des mains, des pieds, de la hanche gauche et du genou droit, cortisonée dès 1957.

En 1974, une coxite protusive à gauche nécessite la mise en place d'une prothèse totale ; l'année suivante, l'articulation du genou droit est remplacée également par une prothèse totale.

L'histoire actuelle débute en novembre 1975 où, à la suite d'un épisode fébrile avec des douleurs abdominales et de la diarrhée, apparait un abcès de la fesse gauche nécessitant une mise à plat et une antibiothérapie de quelques jours. Devant la persistance de la fièvre, la malade est hospitalisée.

A l'entrée, on note une température à 37°5, une VS à 125 mm.

L'examen met en évidence un vaste décollement au niveau de la cicatrice de la cuisse gauche d'où sourd un pus fétide et noirâtre. Un prélèvement in situ révèle la présence d'un staphylocoque doré.

Un traitement antibiotique très important durant 5 mois, avec l'association tout d'abord de gentamycine -methicilline puis de gentamycine - pristinamycine et enfin pristinamycine seule entraîne l'apyrexie et le tarissement des suppurations.

RESUME :

Ostéo-arthrite staphylococcique de la hanche gauche à la suite d'une suppuration sur une prothèse totale. Les AASTL très positives la 10ème semaine (7,5 U.I.) diminuent progressivement à 3,7 U.I. la 19ème semaine et à 3 U.I. la 39 ème semaine. Les AGSTL sont normales (1/160 à deux reprises : la 10 ème et la 39ème semaine).
A l'occasion d'une nouvelle hospitalisation pour un mal perforant plantaire en novembre 1973, le dosage des AASTL est à 0,8 U.I. et celui des AGSTL à 1/160 (105ème semaine). La VS à 100 mm est sans doute en relation avec la polyarthrite rhumatoïde.

RESUME :

Ostéo-arthrite métatarso-phalangienne du gros orteil droit, d'origine staphylococcique, à la suite d'un geste chirurgical sur une verrue plantaire. Les AASTL et les AGSTL sont normales.

OBSERVATION N° 10 Service du Professeur LEJEUNE - H -3642

LAU. Hugues - 75 ans -

Il entre dans le service le 21 mai 1975.
Ce malade, porteur d'une coxarthrose bilatérale, présente dans les suites de la mise en place d'une prothèse totale du côté droit (en mai 1974), une suppuration qui persiste depuis.

A l'examen, on note un état grabataire mais il n'y a pas de douleurs. Le malade est apyrétique.

La VS est à 112 mm et la numération formule sanguine montre une leucocytose avec polynucléose.

Le prélèvement au niveau de la plaie révèle la présence d'un staphylocoque doré, à l'examen direct et à la culture.

Les AASTL sont à 5,25 U.I. la 52ème semaine.

Un traitement antibiotique pendant 7 semaines avec 1200 mg/j de lincomycine et 6 cps/j de pristinamycine, entraîne une amélioration notable de l'état clinique. La persistance de l'écoulement de la plaie conduit à poursuivre le traitement (pristinamycine 3 gr/j).
C'est seulement en décembre 1975 que la VS revient à la normale (début août 120 mm, début décembre 8 mm).

RESUME :

Infection staphylococcique sur prothèse totale de hanche droite avec AASTL élevée à 5,25 U.I. à la 52ème semaine.

OBSERVATION N° 11 Service du Professeur LEJEUNE - H - 2564

PER. Henry - 46 ans -

Il entre dans le service le 18 décembre 1973 pour des douleurs sternoclaviculaires gauches.

Dans ses antécédents, on note une double fracture de la jambe gauche lors d'un accident de ski en 1952.
En 1969, il subit une hémorroïdectomie, et il est traité médicalement pour une névralgie sciatique gauche.
Par ailleurs, ce malade souffre de cervicalgies intermittentes depuis 4 ans.

L'histoire actuelle débute le 14 décembre 1973 par l'apparition d'une douleur du bras gauche à la suite d'un effort violent. Le lendemain, ces douleurs s'accentuent ; la prise d'antalgiques banaux et les massages n'amènent aucune amélioration.

A l'entrée, on note une pyrexie à 38°5, des douleurs très importantes siégeant à la face externe gauche du cou et au niveau de l'articulation sternoclaviculaire gauche qui parait tuméfiée, entraînant une impotence fonctionnelle totale de l'épaule et une raideur du rachis cervical.
L'état général est par ailleurs bon.

Les données biologiques sont les suivantes : VS à 61 mm et leucocytose à 9900.

Le bilan radiologique oriente vers le diagnostic d'une ostéo-arthrite de l'articulation sternoclaviculaire gauche et, bien que la ponction de cette articulation soit négative, trois hémocultures pratiquées le 21 décembre se révèlent positives au staphylocoque doré.

Les AASTL restent cependant négatives (0,95 U.I. et 0,8 U.I. la 2ème semaine 0,9 U.I. la 3ème semaine et 0,9 la 4ème semaine), ainsi que les AGSTL : (1/80, 1/160 et 1/160).

Après un traitement à base de lincomycine - ampicilline, puis lincomycine - gentamycine pendant un mois, on arrive à une cédation des douleurs du toît de l'articulation sterno-claviculaire gauche.
Il sort de l'hôpital avec un traitement (lincomycine), pendant 3 semaines.
La VS se normalise à 10 mm en mars.

RESUME :

Ostéo-arthrite staphylococcique de l'articulation sterno-claviculaire gauche sans élévation des AASTL ni des AGSTL.

OBSERVATION N° 12 Service du Professeur LEJEUNE - F - 2976

BET. Marie - 77 ans -

Elle entre dans le service le 10 juillet 1974.

Dans ses antécédents, on note il y a 25 ans, une intervention sur le genou droit (arthrodèse).

L'histoire actuelle débute il y a deux mois par des douleurs dans le genou droit.

A l'entrée, on note une impotence fonctionnelle complète du genou droit et un aspect très inflammatoire avec oedème remontant jusqu'au pli de l'aine.
Sur la face interne du genou, en regard de la vis, s'extériorise une suppuratio verdâtre.
La température est à 38°5 . La VS est à 121 mm.
Les aires ganglionnaires sont libres au plis inguinal droit.

A la radiographie du genou droit, on relève des lésions d'arthrose importantes avec disparition de l'interligne, une prolifération osseuse diffuse aux pourtou de l'articulation et des géodes, en particulier sur le plateau tibial droit.
A gauche, on observe des lésions très importantes avec pincement de l'interlign et une tendance à la luxation.

Les AASTL du 15 juillet sont à 0,7 U.I. (9ème semaine).
La ponction du genou le 16 - 7 - 74 met en évidence un staphylocoque doré (culture).
Les hémocultures du 12-7-74 sont restées stériles.
Le 8 août 74, on procède à l'ablation de la vis.
Après un mois de traitement antibiotique avec pénicilline pendant 10 jours, puis lincomycine + pristinamycine, la VS descend à 56 mm, la numération formule sanguine est normale ; la malade est apyrétique.
Les AASTL sont à 0,9 U.I. la 13ème semaine, mais les AGSTL sont élevées à 1/640.

RESUME :

Ostéo-arthrite staphylococcique sur une arthrodèse du genou droit avec élévation des AGSTL et négativité des AASTL.

OBSERVATION N° 13 Service du Docteur BOCQUET - 76F629

THU. Anne - 64 ans -

elle entre dans le service le 10 mai 1976 pour un tableau de monoarthrite aigüe de l'épaule droite.

Dans les antécédents, on note un R.A.A. à l'âge de 11 ans, qui est suivi d'une atteinte endocarditique quelques années plus tard. Il y a deux ans, elle est hospitalisée pour un ulcère variqueux, secondaire à une fracture du péroné gauche.

L'histoire actuelle débute le 2 mai, par l'apparition brutale d'une violente douleur à la face antérieure de l'épaule droite accompagnée d'une température à 40°, entraînant rapidement une impotence fonctionnelle totale. La persistance du tableau inflammatoire, malgré un traitement symptômatique, motive une hospitalisation.

A l'entrée, la malade présente une épaule droite très inflammatoire, des douleurs au niveau de l'interligne articulaire et une température à 39°.

Les données biologiques sont les suivantes :
lz VS est à 115 mm mais la NFS est normale.
La ponction articulaire ramène un staphylocoque doré.

Sur les radiographies, on relève une discrète ostéoporose de la tête humérale.

Les AASTL sont très positives : 42 U.I. à la 6ème semaine.

Un traitement de 6 semaines à base de gentamycine et céfaloridine puis de pénicilline, entraîne la guérison.

RESUME :

Arthrite staphylococcique de l'épaule droite, sans notion de porte d'entrée confirmée par la ponction articulaire et la positivité des AASTL (42 U.I. à la 6ème semaine) puis diminution rapide (5 U.I. la 8ème semaine) et un seul dosage des AGSTL élevé (1/1280) à la 8ème semaine.

OBSERVATION N° 14 Service du Docteur BOCQUET - 76F992 -

GRAS. Anne-Marie - 31 ans -

Elle entre dans le service le 18 août 1976 pour un bilan d'arthropathie inflammatoire de la cheville gauche.

Dans ses antécédents, la malade signale des entorses à répétition depuis 15 ans Donc, depuis le mois de juillet, elle se plaint de douleurs d'apparition brutal au niveau d'une cheville tuméfiée.

A l'examen, la mobilisation et la palpation sont impossibles ; les radiograpphi et surtout les tomographies mettent en évidence des images d'ostéite de l'extrêmité tibiale inférieure.

La VS est à 105 mm mais il n'y a pas de pyrexie.

La ponction articulaire met en évidence un staphylocoque doré.

A la 8ème semaine, le dosage d'AASTL est négatif à 0,85 U.I., mais celui d'AGSTL est positif (1/640).

Le traitement antibiotique, à base de méthicilline 4 g/j et de gentamycine 80 mg/j pendant 3 mois, assure une guérison clinique et radiologique.

RESUME :

Ostéo-arthrite staphylococcique de l'articulation tibiotarsienne gauche, avec des AASTL normales, mais positivité des AGSTL.

OBSERVATION N° 15 Service du Professeur BERTOYE - H - 36225

POI. André - 63 ans -

entre dans le service le 16 décembre 1975 pour une ostéite de la hanche gauche par surinfection de prothèse totale.

Dans les antécédents, on retient une luxation de la hanche gauche lors d'un accident de la circulation il y a dix ans, traitée orthopédiquement. Trois ans plus tard, un nouvel accident nécessite la mise en place d'une prothèse de MOORE à gauche. L'année suivante, un troisième accident de voiture provoque une luxation de la prothèse ; quinze jours après la réduction apparaît une suppuration à staphylocoque doré, entraînant l'ablation du matériel et la mise en place d'une prothèse totale.
En octobre 1974, le malade est de nouveau hospitalisé pour une suppuration à staphylocoque.

A l'entrée dans le service, il existe une cicatrice de 20 cm de long sur la face latérale de la hanche gauche, avec trois orifices fistuleux.

Les prélèvements faits à ce niveau révèlent, à l'examen direct et à la culture, un staphylocoque doré.

La fistulographie confirme le caractère profond de la fusée purulente, et la radiographie montre des lésions d'ostéite.

Les hémocultures restent stériles.

Enfin, le dosage des AASTL, normal à l'entrée (0,7 U.I.) s'élève progressivement la première semaine à 3,2 U.I. puis à 6,25 U.I. la 4ème semaine puis redescend à 2,25 U.I. la 8ème semaine, à 2,9 U.I. la 10ème semaine et se normalise la 12ème semaine (0,7 U.I.).

Malgré un traitement important à base de : rifamycine locale, antibiotiques généraux puis autovaccin (fabriqué à partir du pus de la cicatrice du malade) et de nombreuses séances d'oxygénothérapie hyperbare, il persiste une suppuration rebelle nécessitant l'ablation de la prothèse totale, et une mise à plat pour venir à bout de cette fistule.

Mais le malade décède brutalement chez lui quelques jours après sa sortie de l'hôpital.

RESUME :

Ostéo-arthrite staphylococcique sur une prothèse de la hanche gauche avec élévation significative des AASTL.

OBSERVATION N° 16 Service du Professeur BOUSQUET - H - 169

LOD. Serge - 38 ans -

Il entre dans le service le 30 juillet 1974 pour une double fracture du fémur droit (diaphysaire et cervico-trochantérienne).

Il n'existe pas d'antécédents médicaux ou chirurgicaux notables.

L'intervention avec ostéosynthèse le 31 juillet se complique par la suite d'un épisode d'arthrite aigüe de hanche droite avec signes cliniques et radiologiques

Une hémoculture est positive au staphylocoque doré et fin août, on retrouve du staphylocoque doré dans le pus de la hanche droite.

Le traitement se compose alors d'une antibiothérapie massive par voie générale et de la mise en traction du membre inférieur droit.
En décembre de la même année, on trouve une VS très élevée, supérieure à 100 mm.

Fin avril 1975, on soupçonne la formation d'un abcès, et du staphylocoque doré est trouvé dans le pus de la hanche droite.

En juin 1975, on pratique une ablation de matériel.

Trois mois plus tard, se produit une fracture sous-trochantérienne itérative réduite orthopédiquement.

A la fin de l'année 1975, la VS est normale ainsi que la numération formule sanguine, malgré la persistance de la suppuration à staphylocoque.

Et c'est seulement en juin 1976, alors qu'il existe toujours un écoulement au niveau de la fistule, que l'on pratique un dosage d'AASTL négatif à 0,8 U.I. près de deux ans après le début de l'infection. Par contre, le dosage d' AGSTL est positif (1/320) au même moment.
A cette époque là, un curage du foyer d'ostéite du fémur droit est pratiqué, entraînant une amélioration transitoire de l'état local.

Enfin, en février 1977, alors que la suppuration réapparaît, du staphylocoque doré est retrouvé in situ, bien que la VS et la numération formule sanguine soient normales.

Un nouveau traitement antibiotique est institué se composant de céfaloridine - pristinamycine per os et rifamycine par voie veineuse. Il part ensuite dans un centre de rééducation.

RESUME :

Ostéo-arthrite staphylococcique de la hanche droite avec un seul dosage négatif des AASTL mais celui des AGSTL est positif (1/320).

OBSERVATION N° 17 Service du Professeur BOUSQUET - H - 5597

NOA. Jean - 51 ans -

Il entre dans le service le 12 mai 1976 pour une gonalgie droite rebelle.

Dans ses antécédents, on note une arthralgie du genou droit il y a deux ans, sans signe inflammatoire local.

L'histoire actuelle débute il y a deux mois par une égratignure à la main (porte d'entrée probable) ; et depuis un mois ce malade présente une douleur dans le genou droit, exacerbée à la marche, ainsi que des insomnies et quelques brûlures mictionnelles.

L'augmentation des signes inflammatoires et l'apparition d'une impotence fonctionnelle totale, malgré un traitement anti-inflammatoire entraînent l'hospitalisation.

A l'entrée, le malade présente une cystite avec un clocher thermique à 40° ainsi que des douleurs importantes au niveau du genou droit. La ponction du genou révèle un staphylocoque doré.

Le malade reçoit un traitement antibiotique (gentamycine - méthicilline) pendant six semaines, et son genou est immobilisé par une gouttière plâtrée. Les douleurs disparaissent rapidement mais la température reste élevée.

Le 14 mai 1976, un nouveau prélèvement de 100 cc de liquide louche se révèle être stérile.
L'apyrexie est obtenue à la troisième semaine, à la huitième semaine les AASTL s'élèvent à 8,4 U.I., et les AGSTL à 1/1280.

RESUME :

Arthrite staphylococcique du genou droit avec élévation des AASTL à 8,8 U.I. et des AGSTL à 1/1280 à la huitième semaine.

OBSERVATION N° 18 Service du Professeur SCHNEPP - 5289 -

GOU. Roger - 45 ans -

Il entre dans le service le 4 décembre 1975.

Dans ses antécédents on trouve un diabète de type II découvert et traité depuis 5 ans par 44 u./j d'insuline.

L'histoire débute le 9 octobre 1975 par une luxation traumatique de la hanche avec fracture du sourcil cotyloïdien , lors d'un accident de la circulation. La luxation est réduite et le fragment cotyloïdien est ostéosynthésé (2 broches de Staca).
Le 18 novembre 1975, on extirpe difficilement l'une des deux broches qui s'était cassée et déplacée, pénétrant dans le petit bassin.

A l'entrée, le malade se plaint de douleurs au niveau de la hanche irradiant dans la cuisse et entraînant une impotence fonctionnelle totale. Par ailleurs, l'état général est bon. Localement, la plaie est en voie de cicatrisation.

Les radiographies de la hanche sont en faveur d'une cotyloïdite. Par la suite, les tomographies mettent en évidence un pincement articulaire polaire supérieur, accompagné d'une condensation du toit du cotyle et dela partie supérieure de la tête avec présence de microgéodes.

Le 1er février, le prélèvement au niveau d'un abcès de la fesse révèle la présence d'un staphylocoque doré.

Les données biologiques sont les suivantes :
il existe une leucocytose à 9.400 (le 12 janvier) et à 10700 (le 13 février).
Le 17 février, la VS est à 80 mm et un prélèvement de pus dans la hanche droite révèle à nouveau un staphylocoque doré à la culture.

Les AASTL sont élevées : 16 unités (le 16 février) puis 13,3 U.I. le 28 février.

Un traitement antibiotique avec tobramycine et pristinamycine ramène la VS à 14, le 27 mars.
Mais début avril, le malade présente un syndrome de cotyloïdite clinique et radiologique nécessitant la poursuite de l'antibiothérapie.

Les AASTL baissent progressivement progressivement : 10,1 U.I. le 5 avril, 8,5 U.I. le 9 avril.

En mai, la situation est stabilisée, la mobilisation de la hanche se fait sans douleur mais le 18 juin le malade refait une poussée inflammatoire (cotyloïdite) Seul un traitement antibiotique est administré, sans immobilisation plâtrée (tobramycine et pristinamycine).
Les AASTL continuent à diminuer : 7,5 U.I. le 5 et 11 mai, 4 U.I. le 2 juin et 4,25 U.I. le 9 juin . Les AGSTL dosées seulement à ce moment là sont normales respectivement à 1/160, 1/160, 1/80 et 1/160 aux mêmes dates.
Fin juillet, le malade quitte le service avec une VS à 29 mm et après un traitement antibiotique de 2 mois ½.

RESUME :

Arthrite staphylococcique de la hanche droite, avec AASTL élevées (16U.I. la 12ème semaine) et AGSTL normales (la 22ème semaine).

OBSERVATION N° 19 Service du Professeur SCHNEPP - 5373 -

DAC. Jacques - 46 ans -

Dans ses antécdents, on note un R.A.A. à l'âge de 14 ans non traité, récidivant à l'âge de 25 ans et laissant des séquelles cardiaques.

Le 26 janvier 1976, à la suite d'une chute, cet homme est hospitalisé pour une fracture transtrochantérienne du fémur gauche traitée chirurgicalement le 30 janvier (par clou-plaque de Stacca), et une fracture de la rotule gauche nécessitant une patellectomie partielle le 3 février.
2 jours après cette deuxième intervention chirurgicale, à l'occasion d'un clocher hyperthermique à 39°-40°, un staphylocoque doré est isolé dans deux hémocultures. Celui-ci est retrouvé dans le genou gauche.

Traité pendant 20 jours avec tobramycine et céfaloridine, il est transféré ensuite dans le service.

A son arrivée, le malade est apyrétique, cependant le traitement antibiotique est prolongé (6g/j oxacilline et 120 mg/j de gentamycine).
A l'examen, la suture en regard du fémur est entièrement cicatrisée.

Le 26 février, les AASTL s'élèvent à 6,3 U.I. et les AGSTL sont à 1/1280.

Au bout de 50 jours d'antibiothérapie, les AASTL sont à 5,5 U.I. et les AGSTL à 1/1280 (25 mars).

Devant la bonne récupération du genou gauche, le malade quitte le service le 8 septembre 1976 et part en convalescence.

RESUME :

Arthrite staphylococcique asymptomatique du genou gauche et septicémie à staphylocoque (2 hémocultures positives), à la suite d'une patellectomie. Positivité des examens sérologiques (6,3 U.I. à la 4ème semaine, 5,5 U.I. à la 8ème et respectivement 1/1280 à 2 reprises).

OBSERVATION N°20 Service du Professeur SCHNEPP - 5765 -

ORT. François - 49 ans -

Il entre dans le service le 17 janvier 1977 pour une trochantérite gauche.

Dans ses antécédents, on note une plaie de la cuisse gauche en 1943 qui nécessite une hospitalisation au cours de laquelle une intervention chirurgical est pratiquée.
Après un intervalle libre de 32 ans, apparaît un volumineux abcès du tiers supéro-externe de la cuisse gauche.
Le 29 mars 1976, un curetage est pratiqué à ce niveau, puis une triple antibiothérapie antituberculeuse est instituée sur l'examen histologique mais sans preuve bactériologique.

Il est de nouveau hospitalisé en novembre 1976, où un deuxième curetage est pratiqué.
Malgré le traitement antituberculeux, aucune amélioration clinique n'est constatée.
Les douleurs persistent, la mobilisation de la hanche est impossible. Il est transféré dans le service.

A l'entrée, les radiographies révèlent des images d'arthrite de la hanche gauche.

Devant la reprise des douleurs et de la fièvre ainsi que la persistance d'une VS très élevée, on évoque une autre étiologie que la tuberculose.

Les hémocultures sont négatives.

Le 21 janvier, le dosage des AASTL est à 9,6 U.I. ; les AGSTL sont à 1/640.

Un nouveau traitement antibiotique est institué avec tobramycine 200 mg/j et méthicilline 8 gr/j ; très rapidement, les douleurs s'atténuent et la température se normalise.
A la suite d'une allergie à la méthicilline, celle-ci est remplaçée par de la lincomycine 1.800 mg/j.
C'est à ce moment que dans un des nombreux prélèvements pratiqués in situ, un staphylocoque est isolé.

Les AASTL du 15 février 1977 sont à 11,2 U.I.

Le 13 mars, le malade reçoit 9 cps/j de fucidate de sodium et 2 g/j de pristinamycine pendant 6 semaines.
Au terme de ce traitement, l'état local est excellent, la VS est à 20 mm.

Le 17 mars, les AASTL sont à 11 U.I. et les AGSTL à 1/320.
Le 10 mai les AASTL sont à 11,25 U.I.

RESUME :

Ostéo-arthrite staphylococcique avec bilan sérologique très positif ; AASTL à 9,6 U.I. et AGSTL à 1/640 la 54ème semaine, AASTL à 11 U.I. et AGSTL à 1/320 la 60ème semaine.

OBSERVATION N° 21 Service du Professeur LEJEUNE - H - 1080

DOR. Gilbert - 73 ans -

Il entre dans le service le 29 novembre 1971.

Dans ses antécdents, on note d'une part, une hypertension artérielle découverte en 1966 ainsi qu'un diabète léger, et d'autre part, une polyarthrite rhumatoïde ayant débuté il y a dix mois au niveau des épaules (tests rhumatoïdes positifs, VS à 65 mm).
Le malade est traité depuis 4 mois par des anti-inflammatoires et des antalgiques et a reçu 3 injections de sels d'or.

Il y a un mois, une ostéo-arthrite métatarso-phalangienne du gros orteil droit survient après le curetage d'une verrue plantaire récidivante, depuis 1970

A l'entrée, on remarque l'absence de signes généraux. Cependant, il existe une fistule au dos du pied.

Les radiographies objectivent une importante destruction métatarso-phalangienne et inter-phalangienne du gros orteil droit avec remaniement géodique.

La VS est à 65 mm.

L'évolutivité de l'ostéo-arthrite post-chirurgicale du gros orteil est signée par la présence de staphylocoque doré dans le pus de la fistule. Trois hémocultures mettent en évidence un streptocoque alpha-hémolytique.

Les AASTL sont à 1,35 U.I. la 4ème semaine et à 1,2 U.I. la 5ème semaine.

Le traitement en cours est à base de céfaloridine en perfusion et gentamycine IM.

Les AASTL sont à 1,42 U.I. la 8ème semaine et à 1,3 U.I. la 10ème semaine.

Il sort le 19 janvier 1972 après un mois et demi de traitement antibiotique. La fistule est tarie et la cicatrisation est obtenue au niveau des parties molles.

A l'occasion d'une nouvelle hospitalisation pour un mal perforant plantaire en novembre 1973, le dosage des AASTL est à 0,8 U.I. et celui des AGSTL à 1/160 (105ème semaine). La VS est à 100 mm, sans doute en relation avec la polyarthrite rhumatoïde.

RESUME :

Ostéo-arthrite métatarso-phalangienne du gros orteil droit, d'origine staphylococcique, à la suite d'un geste chirurgical sur une verrue plantaire.

Lès AASTL et les AGSTL sont normales.

OBSERVATION N° 22 Service du Prfesseur LEJEUNE - H - 1331

ROL. Christian - 21 ans -

Il entre dans le service le 22 avril 1972 pour des douleurs du bras droit.

Ses antécédents peuvent se résumer ainsi :
Dès l'âge de 5 ans, ce malade a présenté des poussées douloureuses récidivantes (une quinzaine de jours par an), sans périodicité nette ni facteurs déclenchants au niveau du bras droit, traitées par des anti-inflammatoires et des antalgique

Il y a deux mois, des douleurs deviennent permanentes avec une sensation de brûlure irradiant à l'épaule droite et à la nuque, et une petite gêne à la flexion de l'avant-bras sur le bras, accentuée par le moindre effort.

Le traitement à base d'antalgiques et d'anti-inflammatoires n'apporte aucune amélioration . La VS est à 50 mm. Devant une image de réaction périostée à la radiographie du bras droit, on l'hospitalise.

A l'entrée, on note une tuméfaction du tiers inférieur de l'humérus droit avec un point douloureux à ce niveau. La radiographie montre une densification de la corticale, une périostite et une image claire centro-osseuse, avec peut-être un séquestre confirmant le diagnostic d'ostéomyélite, en faveur duquel on retient également, une augmentation des AASTL (à 3,5 U.I. la 6ème semaine, à 3,35 U.I. la 8ème semaine) et une VS à 82 mm.

Lors de l'intervention le 16 juin 1972, on trouve du staphylocoque doré dans la cavité remplie de fongosités.

Le traitement antibiotique comporte : fucidine pendant un mois, puis, pendant 2 mois pristinamycine (8 cps/j) + lincomycine (3 gels/j).
Le 26 septembre 1972, l'état local est impeccable, il n'y a plus de douleurs de repos, seules persistent quelques douleurs à la mobilisation. La VS est à 7 mm.L'état radiologique est stationnaire. On arrête le traitement antibiotiq
Les AASTL sont à 2 U.I.

RESUME :

Ostéomyélite staphylococcique de l'humérus droit avec augmentation des AASTL à 3,5 U.I. dès le 6e semaine.

OBSERVATION N° 23 Service du Professeur LEJEUNE - H - 4200

BEN. Paul - 43 ans -

Il entre dans le service le 17 mars 1976 pour une douleur permanente de la cuisse droite depuis deux mois.

Dans ses antécédents, on signale une ostéomyélite du fémur droit en juillet 1955, traitée par antibiothérapie et immobilisation plâtrée.
En novembre 1957, il subit une intervention chirurgicale pour la persistance d'une ostéite corticale au même niveau.
De nouveau, en avril 1963, est pratiqué un curage chirurgical de l'extrêmité supérieure du fémur droit.
Après un intervalle libre de plus de dix ans, ce malade présente depuis trois mois des douleurs de la fesse et de la cuisse droite, de topographie crurale.
Devant l'inefficacité d'un traitement anti-inflammatoire, il est hospitalisé.

A l'entrée, il existe une suppuration de la partie supérieure de la cuisse droite ; le prélèvement isole un staphylocoque doré le 9 avril.
Les hémocultures sont stériles.
La VS qui était à 17 mm à l'arrivée, passe rapidement à 76 mm le 5 avril.

Après six semaine d'une double antibiothérapie par voie parentérale (120 mg/j de gentamycine et 4 g/j de méthicilline), les douleurs s'atténuent et le malade est apyrétique ; la VS est à 25 mm.
Le relai est pris par une antibiothérapie orale, pendant encore six semaines (3 g/j de pristinamycine).

Au terme de ce traitement, l'étatlocal est parfait, la VS est à 2 mm.
Cependant, les différents taux d'AASTL se sont révélés être négatifs (0,8 U.I. le 25 mars, 0,7 U.I. le ler avril, 0,8 U.I. le 5 avril et 1,4 U.I. le 20 avril).

RESUME :

Rechute d'une ostéomyélite chronique de l'extrêmité supérieure du fémur droit. (staphylocoque doré in situ). Les AASTL sont négatives.

OBSERVATION N° 24 Service du Professeur LEJEUNE - H - 2128

GRO. Jeanne - 70 ans -

Elle entre dans le service le 19 avril 1973 pour une suppuration rebelle au niveau du tibia gauche.

Dans ses antécédents, on note une fracture du plateau tibial externe gauche en 1969, ayant induit une arthrite suppurée du genou gauche en 1970.
En 1971, apparaît une fistule au niveau du tibia gauche qui, malgré un curetag récidive jusqu'en 1973.

A l'entrée dans le service, le prélèvement au niveau de la fistule révele la présence d'un staphylocoque doré, traduisant une ostéomyélite du tibia gauche.
La VS est à 39 mm.

Le 20 avril1973, les AASTL sont à 1,8 U.I. (environ 2 ans après le début de l'affection clinique), et à 1 U.I. le 7 mai 1973.

Un traitement antibiotique, associant gentamycine 80 mg/j et pristinamycine 2 gr/j durant 3 semaines, ramène la V.S. à 12 mm et entrâine la guérison (tarissement de la fistule).

La malade sort avec un traitement antibiotique comportant gentamycine 40 mg x2/ pendant 15 jours et pristinamycine2 gr/j pendant 9 semaines.

RESUME :

Ostéomyélite staphylococcique du tibia gauche avec dosage des AASTL négatif à deux reprises.

OBSERVATION N° 25 Service du Professeur LEJEUNE - H 2024 -

PLA. Jean-Paul - 20 ans -

Il entre dans le service le 12 février 1973 pour des douleurs de l'épaule gauche.
Il n'existe pas d'antécédents notables.
Depuis un mois et demi, ce jeune homme présente des douleurs permanentes au niveau de l'extrêmité supérieure de l'humérus gauche.

A l'entrée dans le service, les radiographies révèlent un décollement périosté en manchon du tiers supérieur de l'humérus gauche avec une zône d'ostéolyse du bord externe.

Les données biologiques sont les suivantes :
VS à 72 mm. Leucocytose à 11.500 G.B.
Le malade est apyrétique.

A l'intervention chirurgicale, on isole un staphylocoque doré dans l'abcès central osseux.
A ce moment-là (le 28 février), la VS est à 62 mm.

Les AASTL sont négatives : (1,12 U.I. la 6ème et la 9ème semaine, inférieures à 0,7 U.I. la 15ème semaine, 1,1 U.I. la 18ème semaine et 1,2 U.I. la 25ème semaine).

Un traitement antibiotique de 6 semaines, (céfalotine 6 g/j et gentamycine 80 mg/j) donne une amélioration clinique très satisfaisante, avec une VS à 12 mm. Les douleurs ont disparu et la plaie est parfaitement cicatrisée.

Il sort avec un traitement d'entretien (pristinamycine 2 g/j pendant six semaines).
Le 22 mai la VS est à 3 mm.

RESUME :

Ostéomyélite staphylococcique du tiers supérieur de l'humérus gauche. Les AASTL sont négatives.

OBSERVATION N° 26 Service du Docteur ROBILLARD - N° 417 F -

CHA. Germaine - 67 ans -

Elle entre dans le service le 8 mai 1972 pour une suppuration du membre inférieur gauche.

Il y a 12 ans, elle subit une intervention pour arthrodèse du genou gauche pour corriger une arthropathie tabétique.
Devant l'échec de celle-ci, il est pratiqué une greffe osseuse, avec immobilisation plâtrée pendant 10 mois.
A ce moment, apparaît une suppuration à staphylocoque.

L'histoire actuelle débute il y a 1 mois et demi par la survenue d'un abcès au niveau du genou gauche, se fistulisant à la peau. Elle reçoit un traitement antibiotique à visée antistaphylococcique avec céfalotine-gentamycine.

A l'entrée, elle présente un état de choc qui réagit bien à la thérapeutique symptomatique.
Sur le genou gauche arthrodésé, on note 2 fistules purulentes de chaque côté, dans lesquelles on trouve du staphylocoque doré. Il n'y a pas de leucocytose sanguine.

Par ailleurs, les AASTL sont très élevées le 18 mai (30 U.I.).

L'examen met en évidence une atteinte neurologique d'origine tabétique très importante avec abolition des réflexes rotuliens et achilléens, des troubles majeurs de la sensibilité surtout profonde, un signe d'Argyll-Robertson très positif.
Les radiographies ne montrent pas de lésion d'ostéite.

Un traitement antibiotique comprenant l'association de pristinamycine (12 g/j) et céfalotine (6 g/j) puis méthicilline et pristinamycine entraîne en un mois un tarissement des fistules, la VS passant de 104 mm à 60 mm puis à 40 mm.

La malade sort du service le 5 juin 1972 avec de la pristinamycine à prendre pendant encore 3 semaines.

Elle est de nouveau hospitalisée dans le service le 26 juillet 1976 pour une tuméfaction fluctuante du genou gauche, fistulisée à la peau 15 jours avant, et un état subfébrile à 37° 8.
Les cultures du prélèvement de pus restent stériles.
Il n'y a pas de leucocytose et la VS est à 30 mm.
Des perfusions de lincomycine amènent l'assèchement de la fistule et la normalisation thermique. La VS est à 27 mm.

RESUME :

Suppuration à staphylocoque sur arthrodèse du genou gauche avec élévation des AASTL à 30 U.I. la 8ème semaine.

OBSERVATION N° 27 Service du Docteur ROBILLARD - H - 1292 -

BEN. Mekky - 48 ans -

Il entre dans le service le 26 décembre 1974 pour une ostéomyélite du bras gauche avec fistulisation cutanée.

Dans ses antécédents, on note une intervention pour une fracture de l'humérus gauche en 1958.
Il y a un an, apparaissent de petits abcès sous-périostés avec fistulisation spontanée.

A l'entrée, le malade est apyrétique, la V.S. est à 33 mm et il existe une leucocytose à 7700.
Le prélèvement au niveau de la fistule met en évidence un staphylocoque doré.

Sur les radiographies, l'os paraît très remanié avec de petites géodes sur le tiers supérieur de l'humérus gauche.

L'antibiothérapie, associant céfalotine 4 g/j et gentamycine 120 mg/j pendant 3 semaines, ramène la VS à 27 mm.
L'évolution de l'état local est favorable.

Les AASTL sont à 1 U.I. la 52 ème semaine et à 1,8 U.I. la 53 ème semaine.
Il sort avec un traitement antibiotique à base de pristinamycine 3 gr/j pendant 3 semaines.

RESUME :

Ostéomyélite staphylococcique du tiers supérieur de l'humérus gauche sur une pseudarthrose. Les AASTL sont négatives.

OBSERVATION N° 28 Service du Docteur BOCQUET - 76 H 1149

ARE. Luziz - 32 ans -

entre dans le service le 14 août 1976 pour un anthrax de la nuque et une pyrexie à 40° depuis deux jours.

A l'entrée, une radiographie pulmonaire met en évidence des images floues et non homogènes des deux bases.

Quatre hémocultures sont positives au staphylocoque doré.

Il existe une leucocytose à 11300.

Au bout de quelques jours, un placard inflammatoire douloureux apparaît sur la face externe de la jambe droite et sur la face postéro-externe de la cuisse gauche correspondant à des foyers métastatiques infectieux.
Puis des douleurs mastoïdiennes révèlent la présence d'un vaste abcès extra-dural avec fistulisation au cou nécessitant un curage chirurgical.

Les AASTL sont très élevées ~~sont très élevées~~ (deux dosages supérieurs à 40 U.I. la 3ème semaine et une taux à 10 U.I. la 9ème semaine), ainsi que AGSTL (1/2560 à 3 reprises respectivement aux mêmes dates). Traitement : gentamycine 240 mg/j, méthicilline 8 g/j.

RESUME :

Otomastoïdite droite à la suite d'un anthrax de la nuque, ayant entrainé une septicémie à staphylocoque, accompagnée d'une localisation pleuro-pulmonaire.

Les AASTL et les AGSTL sont très positives, supérieures à 40 U.I. et 1/2560 à la 3ème semaine).

OBSERVATION N° 29 Service du Professeur BERTOYE - H - 37516

ZAA. Mounir - 7 ans et demi -

il entre dans le service le 27 décembre 1974 pour des douleurs du genou gauche et un syndrome septicémique.

L'enquête étiologique montre l'absence d'antécédents personnels.

L'examen clinique révèle de volumineuses tuméfactions hyperalgiques de la cuisse et du genou gauche, une splénomégalie et une altération de l'état général avec un tableau hyperthermique depuis 4 jours (température à 40° et VS à 50 mm).

La numération formule sanguine montre une leucocytose à polynucléose, et 5 hémocultures mettent en évidence un staphylocoque doré.

Les radiographies initiales du membre inférieur gauche ne montrent pas de lésions osseuses.

Enfin, la montée du taux des AASTL et des AGSTL est significative dès la 3ème semaine, respectivement à 13,5 U.I. et à 1/1280 ; à la 4ème semaine les AASTL baissent (9,6 U.I.) alors que les AGSTL s'élèvent à 1/2560.

L'évolution est favorable avec l'immobilisation plâtrée et sous traitement antibiotique (méthicilline + amikacine, puis méthicilline + gentamycine à fortes doses pendant 6 semaines par voie veineuse ; le relai se faisant avec pristinamycine pendant un mois), et l'apyrexie est obtenue au bout d'une semaine.
Après un mois d'évolution sous traitement, on voit apparaître sur les clichés radiologiques un très volumineux abcès sous-périosté cerné par un éperon calcifié avec une zone d'ostéolyse au niveau du tiers inférieur du fémur gauche.
La VS est à 30 mm à ce moment-là.

Les AASTL sont à 5 U.I. et les AGSTL à 1/640 la 8ème semaine. A la 10ème semaine, les taux sont encore élevés, respectivement 4,25 U.I. et 1/320.

Le malade sort du service au bout de 10 semaines de traitement ; l'évolution de l'état local étant favorable. Il est transféré dans un centre de convalescence où il reçoit un traitement d'entretien.

RESUME :

Ostéomyélite staphylococcique de l'extrêmité inférieure du fémur gauche (5 hémocultures positives) avec une élévation nette des AASTL à 13,5 U.I. la 3ème semaine puis une décroissance progressive (9,6 U.I. la 4ème semaine 9,5 U.I. la 5ème semaine, 6 U.I. la 6ème semaine, 4,5 U.I. la 7ème semaine, 5 U.I. la 8ème semaine, 3,5 U.I. la 9ème semaine, 4,25 U.I. la 10ème semaine, 4 U.I. la 13ème semaine).
L'élévation des AGSTL est aussi significative : 1/1280 la 3ème semaine, 1/2560 la 4ème semaine, 1/1280 la 5ème semaine, 1/640 la 7ème et 8ème semaine, 1/1280 la 9ème semaine et 1/320 la 10ème semaine.

OBSERVATION N° 30 Service du Professeur BERTOYE - N° 32505

CHA. Marie-Eliane - 18 ans -

Elle entre dans le service le 15 janvier 1973 pour un rhumatisme articulaire aigu évolutif et un problème de staphylococcie concomittante.

Dans les antécédents, on note une poussée de rhumatisme articulaire aigü en avril 1972 traitée avec des corticoïdes et de la pénicilline.
Le 9 juin 1972, une fracture du tibia droit est ostéosynthésée. Trois mois plus tard, le 20 septembre, la malade est de nouveau hospitalisée, pour une pyrexie à 40° et une suppuration au niveau de la cicatrice.
Un prélèvement à cet endroit met en évidence un staphylocoque doré.
La plaque d'ostéosynthèse est enlevée, et la malade reçoit un traitement antibiotique et est immobilisée pendant deux semaines.
Début décembre, elle est traitée pour un panaris dans lequel un staphylocoque doré est isolé.

A l'entrée, il existe un état subfébrile en relation avec une angine ayant débuté il y a une semaine.
Du staphylocoque doré est isolé dans le prélèvement de gorge et dans les cavités nasales.

Les données biologiques sont les suivantes :
une leucocytose modérée à 9300, une VS à 64 mm le 15 janvier 1973, à 60 mm le 30, à 50 mm le 14 février et à 43 mm le 1er mars.

Les radiographies du genou droit montrent une ossification importante de la face interne du tibia droit, et bien qu'il n'existe plus de suppuration à ce niveau, les AASTL sont élevées à 4,2 U.I. le 16 janvier, à 3,5 U.I. à deux reprises le 26 janvier, et le 13 février à 5 U.I. pour redescendre à 2,5 U.I. le 26 février et se normaliser à 1,9 U.I. le 5 mars.

Le traitement antibiotique à visée antistaphylococcique (céfalotine et gentamycine pendant un mois puis pristinamycine) avec 53 séances d'oxygénothérapie hyperbare est associé à un traitement antistreptococcique (corticoïdes et une injection de benzathine-pénicilline tous les 15 jours).
En effet, une poussée de rhumatisme articulaire aigü a laissé une insuffisance mitrale.

Tous les taux d'antistreptolysines du mois de janvier et de février sont très élevés (16 fois le taux normal).

Devant le bon état clinique et une VS à 23 mm, la malade sort du service le 10 mars.

RESUME :

Bilan d'une ostéite post-traumatique à staphylocoque chez une fille de 18 ans présentant un RAA évoluant depuis 9 mois. Les AASTL sont à 4,5 U.I. à l'entrée (16ème semaine) et se normalisent la 25ème semaine (1,9 U.I.).

OBSERVATION N°31 Service du Professeur LEJEUNE - H - 2063

FON. Jean - 51 ans -

entre dans le service le 10 mars 1973 pour une douleur de type crural dans un contexte infectieux déjà traité par un mois d'antibiotiques.

On ne note aucun antécédent chez ce malade mis à part un épisode ayant évoqué une crise de colique néphrétique en juillet 1972.

L'histoire commence en janvier 1973 avec un tableau douloureux au niveau de la fesse droite accompagné d'une fièvre à 39°, des sueurs, et au cours duquel une hémoculture a permis d'isoler un staphylocoque doré. Le malade a alors reçu 12 g d'ampicilline pendant deux jours, puis du fait d'une réaction allergique, 2 g de céphaloridine du 3 février au 1er mars. La fièvre disparait rapidement. La douleur s'atténue puis s'accentue à nouveau.

A son entrée dans le service, le malade présente une douleur de type crural un état subfébrile, une douleur provoquée au niveau de l'interligne sacro-iliaque et à la mobilisation de l'articulation sacro-iliaque.

Les données biologiques sont les suivantes :
VS à 65 mm, globules rouges : 3.400 000/mm3, globules blancs 6.500/mm3 dont 69 % de polynucléaires.

La ponction lombaire est normale. Une hémoculture est négative. Les urines sont stériles. Les sérodiagnostics de Malte et leptospirose sont négatifs. Par contre, les AASTL sont élevées à 4,5 U.I.

L'examen radiographique permet de déceler le 31.1.1973 un flou au niveau de la sacro-ilaque droite surtout à sa partie supérieure. Le 10.3.1973 les berges de l'articulation sont plus nettes.

Le traitement comporte d'une part, une antibiothérapie double avec gentamycine (80 mg puis 120 mg IM par jour) et pristinamycine 2 g per os du 10 mars au 17 avril, puis simple avec pristinamycine du 17 avril au 31 mai ; d'autre part, le repos strict au lit du 10 mars au 31 mars puis une mobilisation musculaire.

L'amélioration clinique est rapide. La VS après être montée à 85 mm le 14 mars, diminue progressivement. Les AASTL sont à 2,8 U.I. le 19 mars. Le malade est revu le 14 octobre 1974. L'état général est parfait et il ne souffre plus. Les dosages d'AASTL et d'ASTL le 23 octobre 1974 sont normaux, respectivement 1,7 et 1/40. A noter que le traitement antibiotique a induit une candidose cutanéo-muqueuse.

RESUME :

Arthrite sacro-iliaque droite chez un homme de 51 ans. Un staphylocoque doré est isolé dans une hémoculture. Les AASTL d'abord normales à la 6ème et 8ème semaine (1 U.I.), s'élèvent à 3 U.I. la 9ème semaine, 2,8 U.I. la 11ème semaine, 4 U.I. la 13ème semaine, 4,5 U.I. à deux reprises (15ème et 16ème semaine. Un dosage de controle à la 94ème semaine est normal (1,7 U.I. et 1/40). pour les ASTL
Les radiographies révèlent une atteinte de la partie supérieure de la sacro-iliaque droite.

OBSERVATION N° 32 Service du Professeur LEUJEUNE - H - 3214

DUR. Bruno - 17 ans -

entre dans le service le 8 novembre pour des douleurs de la fesse droite dans un contexte fébrile.

On remarque dans ses antécédents une fracture de l'avant-bras dans l'enfance et une fracture du tibia, deux ans auparavant.

A son entrée dans le service, il présente depuis huit jours, une douleur lancinante dans la fesse droite, sans irradiation et à recrudescence nocturne, une impotence, et il se déplace à l'aide de béquilles. La température est à 39°, elle est légèrement abâtardie par un traitement à la phénylbutazone, le teint est terreux. A l'examen, il existe une douleur localisée à la sacro-iliaque et les manoeuvres de mobilisation de cette articulation sont très pénibles. La mobilisation de la hanche est normale et il existe une splénomégalie.

Les données biologiques sont les suivantes :
VS à 74 mm, globules rouges 4.430.000/mm3, globules blancs 7.800/mm3 dont 66 % depolynucléaires ; alpha-2-globulines 16 % pour 72 g/l de protéines.

Un staphylocoque doré est isolé dans 7 hémocultures successives. Les urines sont stériles, les prélèvements de gorge sont négatifs. Les AASTL restent inférieures à 0,7 U.I., les séro-diagnostics de Malte et typhique sont négatifs

L'examen radiographique révèle un aspect flou et un peu élargi de la sacro-iliaque droite difficile à apprécier du fait de l'âge. Les hanches sont radiologiquement normales.

Le traitement comporte :
- une antibiothérapie avec méthicilline, 8 g en perfusion et gentamycine 80 mg IM du 12 novembre au 19 décembre, puis gentamycine et pristinamycine 3 g per os du 19 décembre au 4 janvier, enfin pristinamycine seule du 4 janvier au 6 février.
- le repos avec suppression de l'appui à droite jusqu'au 6 février.

L'état clinique est rapidement satisfaisant, avec disparition des douleurs température normale après 3 jours d'antibiotiques, la VS qui est montée jusqu'à 116 mm se normalise rapidement ; elle est à 24 mm le 4 janvier. Par contre, les signes radiologiques persistent plus de 6 semaines après le début du traitement mais les radiographies sont normales le 6 février. Le traitement est bien supporté mais on note une discrète neutropénie à l'arrêt de l'antibiothérapie.

RESUME :

Arthrite sacro-iliaque chez un jeune homme de 17 ans. Un staphylocoque doré est isolé dans 7 hémucltures, aucune porte d'entrée n'est mise en évidence. Il existe des signes radiologiques d'atteinte de la sacro-iliaque droite. Guérison avec une antibiothérapie double pendant environ 2 mois (successivement méthicilline-gentamycine, puis gentamycine-pristinamycine) puis simple pendant un mois, (pristinamycine). 4 dosages d'AASTL à la 1ère, 2ème, 3ème , 6ème semaine restent négatifs (inférieurs à 0,7 U.I.).

OBSERVATION N° 33 Service du Professeur LEJEUNE - H - 4303

MET. Jean - 66 ans -

Il entre dans le service le 15 juin 1976 pour un problème de spondylodiscite infectieuse de L_4 - L_5 évoluant depuis 9 mois.

Dans les antécédents, on note une fracture de la cheville gauche en mars 1970 traitée par ostéosynthèse.
La même année, une verrue plantaire de la tête du cinquième métatarsien gauche est opérée mais la plaie met deux ans à guerir.
Au printemps 1975, un abcès de la cheville gauche nécessite un drainage chirurgical.
Le malade est hospitalisé une première fois le 3 septembre 1975, pour un tableau septicémique confirmé par 9 hémocultures positives au staphylocoque doré, dont le point de départ est une ostéomyélite sur le foyer de fracture de la cheville gauche, avec un pertuis cutané au niveau de la malléole interne (le prélèvement ayant révélé du staphylocoque doré).
Par ailleurs, on soupçonne une spondylodiscite infectieuse devant l'apparition de lombalgies basses très intenses avec altération de l'état général.
Trois semaines après le début de l'hospitalisation, les radiographies mettent en évidence des lésions au niveau de L_4 L_5 avec pincement discal et érosion du plateau supérieur de L_5.

Les AASTL dès la 4ème semaine s'élèvent à 21 U.I.

Le traitement institué alors, à base d'ampicilline et de gentamycine en perfusion pendant 55 jours, associé à une immobilisation plâtrée, a un effet favorable.

Les AASTL sont à 32 U.I. à la 12ème semaine.

Le traitement antibiotique est poursuivi jusqu'au 13 mai 1976, et on assiste à une diminution du taux des AASTL : 16 U.I. la 15ème semaine, 12 U.I. la 26ème semaine, 5 U.I. la 35ème semaine.

En mai 1976, alors que les radiographies ne montrent pas d'amélioration franche des images, de nouveaux épisodes fébriles apparaissent, avec une VS à 71 % et une remontée des AASTL à 8 U.I.. Les hémocultures restent négatives. Le malade est hospitalisé dans le service.

A l'entrée, il n'y a pas de fièvre mais la VS est à 130 %. Il existe un mauvais état général et une limitation des mouvements de la hanche. Le malade se plaint de lombalgies.
La numération formule sanguine ne montre pas de leucocytose .
Les AASTL sont à 7,6 U.I. à la 49ème semaine et l'unique dosage d'AGSTL est positif à 1/640.
L'absence d'images de reconstruction en L_4 L_5 malgré neuf mois d'antibiothérapie et une immobilisation plâtrée, est probablement liée à la précocité du traitement. La lésion vertébrale peut donc être considérée comme guérie ; ces douleurs lombaires sont donc d'ordre arthrosique.

RESUME :

Spondylodiscite infectieuse L_4 L_5 à staphylocoque doré avec tres importante montée du taux des AASTL dès la 4ème semaine sans retour à la normale et 1 seul dosage d'AGSTL positif à la 49ème semaine (1/640).

OBSERVATION N° 34 Service du Professeur LEJEUNE - H - 2821

SON. Gérard - 35 ans -

il entre dans le service le 21 mars 1974 pour des lombalgies et un état fébrile.

Dans les antécédents, on note une ostéomyélite du fémur droit à l'âge de 7 ans et au début de l'année 1974, il subit plusieurs avulsions dentaires.

L'histoire actuelle commence le 4 février 1974. Il est hospitalisé pour des douleurs lombaires bilatérales très importantes, accompagnées d'une température à 39°.
Plusieurs hémocultures à ce moment là mettent en évidence une colonie de staphylocoques épidermitis.

Un traitement à base de céfalotine 8 g/j, gentamycine 160 mg/j entraîne l'apyrexie et une diminution très importante des lombalgies.
A la suite d'un phénomène allergique, le traitement est interrompu au bout de 3 semaines et le relai est pris par pristinamycine 4 g/j.

Les radiographies ne montrent pas de lésions importantes. Le malade passe dans le service du Professeur LEJEUNE.

A l'entrée, le malade est apyrétique et les lombalgies ont disparu.
Il existe une bonne mobilisation de tout le rachis.

Les données biologiques sont les suivantes :
VS à 62 mm et leucocytose à 9200.
Sur les tomographies apparaissent, un mois après le début de la maladie, des images d'érosion des plateaux vertébraux L_3 L_4.
La VS est à 59 mm. Le traitement antibiotique qui se composait de pristinamycine 4 g/j est renforcé avec gentamycine 120 mg/j et est associé à l'immobilisation plâtrée.

Les AASTL sont à 9 U.I. la 7ème semaine après l'apparition de ces lombalgies 5,6 U.I. à la 9ème semaine.
Dès la 10ème semaine, la VS se normalise (8mm).
Sur les clichés radiologiques il y a une nette réparation des lésions, avec apparition d'agrafes ostéophytiques.
Les AASTL sont à 7,5 U.I. et les AGSTL sont à un taux élevé : 1/2560 (10èsemaine
Le taux des AASTL continue à décroître par la suite (6,4 U.I. à la 12ème semaine ; 4,5 U.I. à la 14ème semaine; 3,7 à la 15ème semaine). Par contre, à la 12ème semaine, les AGSTL sont toujours à 1/2560. Elles diminuent à 1/640 la 14ème semaine et sont de nouveau élevées à 1/1280 la 15ème semaine.
Le 24 juin, après plus de 4 mois de traitement antibiotique, , l'état général est excellent ; la VS est à 3 mm ; à l'examen il existe un petit point douloureux à la pression de L3.
Sur les radiographies on remarque la constitution de pont osseux entre les 2 vertèbres.
Les AASTL sont à 2,7 U.I. la 21 ème semaine, et les AGSTL à 1/320.

RESUME :

Spondylodiscite infectieuse L_3 L_4 d'origine staphylococcique (hémocultures positives). Le taux des ASTL et AGSTL élevés sans retour à la normale (derniers dosages 2,7 U.I. et 1/320 à la 21ème semaine.

OBSERVATION N° 35 Service du Professeur LEJEUNE - H - 1943

CHAB. Gabriel - 48 ans -

entre dans le service le 20 octobre 1972.

Cet homme au long passé de lombalgies et de sciatique, présente une rachialgie fébrile ayant évolué en deux poussées successives.
La première a débuté il y a un mois par une dorsalgie intense accompagnée de fièvre, la seconde est apparue il y a cinq jours, marquée par des douleurs franchement lombaires associées à des petits signes de cystite, et d'importants frissons.

A l'entrée, on note une température à 41 ° et une VS à 120 mm.

L'examen clinique révèle deux points douloureux précis sur le rachis : l'un en D5 D_6, l'autre en L4 L_5.

Trois hémocultures sont positives au staphylocoque doré.

Les AASTL sont normales (inférieures à 0,7 U.I. la 5ème, 11 ème et 13ème semaine). Un traitement antibiotique est administré (céfalotine, gentamycine, puispristinamycine et associé à une immobilisation plâtrée.
Le 10 janvier 1973, les tomographies confirment qu'il y a bien eu un foyer de spondylodiscite infectieuse en D5 D6, avec aujourd'hui, une belle agrafe osseuse postérieure. Le foyer principal situé en L_4 L_5 reste évolutif.
Début février, la VS est toujours très élevée à 97 mm, l'état clinique est excellent.
Début mars, on arrête les antibiotiques après 4 mois de traitement. A la 28ème
sem. les AASTL sont à 1,25 U.I., la VS est à 38 mm. La guérison est confirmée par les radiographies lombaires.
A la 39ème semaine, les AASTL sont inférieures à 0,7 U.I. alors qu'elles s'élèvent à 2,25 U. à la 55ème semaine. Au même moment, les AGSTL sont normales à 1/160 (unique dosage). A ce moment-là, la VS est à 25 mm. Celle-ci se normalise seulement en septembre 1974.

RESUME :

Spondylodiscite infectieuse en D_5D_6, et L_4L_5 d'origine staphylococcique, confirmée par trois hémocultures.
Les ASTL normales au début, se sont élevées à 2,25 U.I. malgré la guérison clinique et radiologique, mais simultanément le seul dosage d'AGSTL est normal (1/160 à la 55ème semaine).

OBSERVATION N° 36 Service du Docteur ROBILLARD - H - 405

DEM. Gilbert - 52 ans -

Il entre dans le service le 23 septembre 1972 pour des douleurs tibiales droites.

Dans ses antécédents, on signale une ostéomyélite du sacrum en 1945.

L'histoire actuelle commence il y a quelques semaines par des lombalgies bilatérales traitées comme une sciatique. Mais depuis quelques jours apparaît une douleur intense au niveau du mollet et de la cuisse droite.

A l'entrée, il présente un syndrome septicémique avec une température à 40°, sans frisson, une baisse de l'état général avec une dyspnée. On note par ailleurs, une raideur rachidienne qui fait pratiquer une ponction lombaire. Celle-ci révèle la présence de 400 éléments par mm3 à la cytologie, affirmant la méningite purulente.
Quatre hémocultures mettent en évidence un staphylocoque doré.

Les données biologiques sont les suivantes :
La VS est à 59 mm puis à 78 mm la première semaine, 50 mm la 2ème semaine.
Il existe une leucocytose à 15600.
Les radiographies du bassin montrent une atteinte sacro-iliaque à droite avec pincement de l'interligne et aspect flou des bords.

Le port d'un lombostat et un traitement antistaphylococcique, associant pendant dix jours 12 g/j de méthicilline et 240 mg de gentamycine puis méthicilline -lincomycine entraînent la guérison clinique (VS à 30 mm, NFS normale, apyrexie) et radiologique.
Trois semaines après le début des troubles, les AASTL sont à 1,8 U.I., 31 semaines après à 3,9 U.I., 39 semaines après à 2,25 U.I., à la 52ème semaine à 2,05 U.I., à la 63ème semaine on signale une remontée à 6 U.I. sans signes cliniques, et un second dosage quelques jours plus tard montre une normalisation des AASTL à 0,7 U.I.

RESUME :

Septicémie à staphylocoque par réveil d'un ancien foyer d'ostéite sacro-iliaque réchauffé avec à l'entrée un tableau de méningite purulente. AASTL positives avec retour à la normale à la 63ème semaine (après une poussée à 6 U.I. la même semaine sans signes cliniques apparents).

OBSERVATION N° 37 Service du Docteur ROBILLARD - N° H 686

ABD. Ben Boudoul - 26 ans -

Il entre dans le service le 17 juin 1973 pour des lombalgies bilatérales.

Dans les antécédents, le malade subit une intervention en 1968 pour un phlegmon périnéphrétique à la suite d'une chute sur le dos.

L'histoire actuelle débute il y a une semaine par l'apparition d'un abcès sous-cutané situé au niveau de la cicatrice de lombotomie, dont la ponction révèle la présence de staphylocoque doré.

A l'entrée, on note une température oscillante à 38°-40°, une VS à 119 % et une leucocytose à 13 400, et le malade se plaint de douleurs lombaires diffuses depuis quelques jours.
Bien que les hémocultures restent stériles, on isole une nouvelle fois du staphylocoque doré, à la ponction de l'abcès lombaire début juillet.

Les AASTL qui étaient à l'entrée à 2 U.I., s'élèvent à 2,9 U.I. le 4 juillet, à 4,75 U.I. le 20 juillet.
Sur les radiographies, il existe des images cicatrisées évoquant une spondylodiscite infectieuse D_{I2} L_{I}, ancienne, passée inaperçue après l'accident de 1968.

Le traitement institué se compose du 23 juin au 12 août 1973, de 6 gr/j de méthicilline et 180 mg/j de gentamycine, puis du 12 août au 14 septembre de 6 gr/j de fucidine®, et du 14 septembre au 31 octobre de 2 gr/j de pristinamycine
Au bout de 3 mois de traitement, on obtient la guérison clinique (VS à 11 mm). Le malade est apyrétique et ne souffre plus d'aucune douleur. Les radiographies mettent en évidence une très légère condensation des lésions préexistantes.

Les AASTL se sont élevées progressivement jusqu'à la fin du mois de septembre 1973 (5 U.I. le 8 et 7 U.I. le 21). La normalisation est lente (2 U.I. le 11 février 1975).

RESUME :

Spondylodiscite infectieuse de D_{12} L_{1} d'origine staphylococcique (staphylocoque doré dans un abcès pré-vertébral) avec élévation des AASTL (7 U. à la 14ème semaine) puis normalisation lente (2 U.I. à la 93ème semaine).

OBSERVATION N° 38

Hopital de Villefranche -

Service du Docteur ROBILLARD - F - 615

CLE. Paulette - 55 ans -

elle entre dans le service le 2 mai 1973.

Dans ses antécédents, on note une cholécystectomie faite le 18 janvier de la même année, pour lithiase vésiculaire.
L'histoire actuelle commence le 15 avril par des lombalgies banales, une température à 38°. A ce moment là, la VS est à 53 mm et la NFS normale.

A l'entrée, elle présente toujours ce même état subfébrile dépassant rarement 38° le soir ; une VS à 42 mm et une leucocytose à 7200 ; ses douleurs lombaires ~~qui~~ ne sont plus calmées par les antalgiques.
Quelques jours plus tard, des hémocultures mettent en évidence un staphylocoque doré et des radiographies avec tomographies confirment le diagnostic d'une discospondylite infectieuse D_{12} L_1. Les AASTL à ce moment là sont très élevées à 8,9 U.I. (18ème semaine).

Un traitement antibiotique de six semaines avec méthicilline - gentamycine ramène la VS à 25 mm. La température est normale. Les AASTL qui sont montées progressivement à 9 U.I. la 20ème semaine, à 23 U.I. la 21 ème semaine, redesendent à 18 U.I. la 23 ème semaine. Un dosage d'AGSTL fait à ce moment là est à 1/2560 (très positif).

Le traitement antibiotique est poursuivi jusqu'au mois d'octobre avec le port d'un lombostat de façon stricte. A l'arrêt de ce traitement, la VS est à 13 mm ; l'état général est satisfaisant, et les AASTL sont ramenées à 7 U.I. (41ème semaine).
Le 13 mars 1974, un nouveau dosage d'AASTL confirme la baisse : 3 U.I. (60ème semaine), la VS est à 8 mm.
Enfin, à la 108ème semaine, les AASTL sont à 1,1 U.I.

RESUME :

Spondylodiscite infectieuse D_{12} L_1 à staphylocoque à la suite d'une cholecystectomie. Les taux d'AASTL sont positifs et l'unique taux d'AGSTL aussi.

OBSERVATION N° 39 Service du Docteur ROBILLARD - H - 7037

BRA . Petrus - 73 ans -

Cet homme de 73 ans est hospitalisé une première fois le 14 décembre 1976 pour une lymphangite du membre supérieur droit.

A l'examen, on note une température à 40° et une jambe droite tuméfiée.
Deux hémocultures reviennent positives au staphylocoque doré.
Les données biologiques sont les suivantes :
La VS qui est 108 mm à l'entrée, passe à 134 mm la 2ème semaine, à 127 mm la 4ème semaine et à 110 mm la 5ème semaine.
On remarque qu'il présente une pancytopénie avec leucopénie à 3000 ; cependant, le bilan hématologique est négatif.

Le traitement comporte à ce moment là :
2 g/j d'ampicilline pendant 30 jours et 2 amp/j de doxycycline par voie veineuse pendant 10 jours. Dès le 4ème jour, le malade est apyrétique et l'état local satisfaisant.
Il sort de l'hôpital le 29 janvier, au bout de 6 semaines, la VS étant toutefois encore très élevée (70 mm).

Il entre dans le service du Docteur ROBILLARD le 16 février 1977 pour des lombalgies bilatérales très intenses qui se sont accentuées progressivement mais qu'il a commencé à ressentir 3 jours après sa première hospitalisation.
A l'entrée, on note une température à 38°5, des lombalgies violentes surtout nocturnes entraînant une impotence fonctionnelle totale. Il existe un signe de Lasègue bilatéral.
Les données biologiques sont les suivantes :
La VS est à 136 mm la 1ère semaine, à 170 mm la 2ème semaine, à 135 mm la 3ème semaine, 140 mm la 4ème semaine, 120 mm la 5ème semaine.
Il n'y a pas de leucocytose.

Les radiographies et surtout les tomographies mettent enévidence des images très nettes de lésions sur L_3 et L_4. Cependant, les nouvelles hémocultures sont négatives.

Enfin, les AASTL sont très élevées : 14, 3 U.I. le 25 février donc la 11ème semaine après la septicémie (4e semaine après le début des lombalgies) ; à 27 U.I. la 13ème semaine, à 21, 5 U.I. la 15ème et à 18 U.I. la 17ème semaine.
2 dosages d'AGSTL à la 11ème et 13ème semaine sont positifs (1/320).

Le traitement anti-staphylococcique comporte méthicilline 6 g/j pendant 3 semaines associé à gentamycine 120 mg/j pendant 1 mois puis fucidine® seule 8 g/j pendant 1 mois.
La VS est à 96 mm la 6ème semaine et à 50 mm la 7ème semaine.
La guérison clinique et radiologique est obtenue.

RESUME :

Spondylodiscite infectieuse L_3 L_4 d'étiologie staphylococcique succédant à une septicémie à staphylocoque (2 hémocultures sur 4) deux mois auparavant.
Les AASTL sont très élevées, les AGSTL le sont aussi mais à un moindre taux (1/320 à 2 reprises).

OBSERVATION N° 40 Service du Docteur BOCQUET - 76 H 1445

CHA. Roland - 56 ans -

Il entre dans le service le 7 décembre 1976 pour des dorsalgies violentes survenues brutalement fin octobre.

Dans ses antécédents, on note la découverte d'un diabète gras en 1961; traité en 1971 pour une angine de poitrine, il subit une intervention chirurgicale 3 ans plus tard à l'occasion de laquelle on l'ampute de la jambe droite (artéri

L'histoire actuelle débute au mois d'août 1976 : des troubles trophiques du pied gauche apparaissent à la suite d'un pontage fémoro-poplité. Malgré de nombreux traitements locaux et notamment une greffe de peau, la plaie du pied se nécrose.
Fin octobre, apparaissent de violentes dorsalgies irradiant dans les deux omoplates et ne régressant pas aux antalgiques habituels.

A l'entrée, le malade est apyrétique, la VS est à 127 mm.
L'examen note une plaie surinfectée, nécrotique de la face externe du pied gauche dont le prélèvement met en évidence un staphylocoque doré.
Par ailleurs, il existe une douleur à la pression de la 6ème vertèbre dorsale.

Les AASTL du 9 décembre sont à 32 U.I..

Un bilan radiologique avec des tomographies , fait le 10 décembre, objective ;
- une ostéite calcanéenne
- une spondylodiscite infectieuse avec érosion importante du plateau supérieur de D_6 et un début d'ostéolyse, du plateau inférieur de D_7.

Le 11 décembre, 4 hémocultures sont positives au staphylocoque doré. Il existe une leucocytose à 8100 avec 87 % de polynucléaires.

Les AASTL sont à 42,66 U.I. le 11 décembre et supérieures à 40 U.I. le 15 décembre.

Un traitement antibiotique à visée antistaphylococcique est institué rapidement avec méthicilline + gentamycine en perfusion, associé à un traitement local de la plaie.
Cependant, la persistance de la suppuration calcanéenne nécessite l'amputation au tiers moyen de la jambe gauche.
Le 27 décembre, le traitement antibiotique en cours est remplacé par amikacine et céfaloridine puis à partir du 5 janvier 1977, céfaloridine et gentamycine.
Entre temps, on a constaté l'apparition d'une paraplégie flasque dont le niveau correspondait au tassement discovertébral. Celle-ci s'améliore progressivement début janvier.

Au bout de deux mois de traitement antibiotique, le malade va mieux et des images de reconstruction avec constitution d'un bloc D_6 D_7 se révèlent à la radiographie.

RESUME :

Spondylodiscite infectieuse D_6 D_7 à staphylocoque secondaire à une ostéite calcanéenne succédant elle même à une plaie surinfectée au staphylocoque doré de la face externe du pied gauche, chez un malade ancien diabétique, et artéritique.
Les AASTL sont très positives (32 U.I.) dès la 5ème semaine après le début des douleurs lombaires.

OBSERVATION N° 41 Service du Docteur BOCQUET - 76 HI593

RON. Robert - 65 ans -

Il entre dans le service le 8 novembre 1976 pour un début desciatique bilatérale depuis 48 heures et une température à 39°.

Dans les antécédents, on note d'une part une gastrectomie totale le 17 février 1962 à la suite de la découverte d'un épithélioma atypique infiltrant; et d'autre part, le malade signale qu'il a fait en juin dernier une chute sur la fesse ayant provoqué un hématome.

L'histoire actuelle débute il y a un mois et demi par des lombalgies basses intermittentes accompagnées de sueurs nocturnes et d'épisodes fébriles.
Il apparaît un nouvel épisode avec fièvre, diarrhée et blocage lombaire total le 6 novembre.

A l'entrée, on note un lasègue lombaire de 45° à gauche et de 60° à droite en fin de course. Les hanches sont libres mais il y a d'importantes douleurs à la pression des sacro-iliaques.
On note également une température à 38°5 et une VS à 66 mm.

Les radiographies du rachis lombaires objectivent un spondylolisthésis de L_5 sur S_1, une irrégularité de l'articulation sacro-iliaque gauche et une érosion du bord antérieur des berges de L_5 S_1.

Seize hémocultures sont positives au staphylocoque doré.

Un traitement de 3 mois, avec méthicilline 9 g /j et gentamycine 240 mg/j, entraîne la disparition des douleurs lombaires et ramène la VS à 10 mm.

Les AASTL sont passées sucessivement d' 1 U.I. à la 8ème semaine (après le début de l'affection clinique) à 1 U.I. la 12ème et 0,7 U.I. la 13ème .
Un unique dosage d'AGSTL à la 13ème semaine est positif à 1/640.

RESUME :

Septicémie à staphylocoque doré avec localisation ostéo-articulaire au niveau de l'interligne lombo-sacré.
Le dosage des AASTL est resté négatif, mais le seul dosage d'AGSTL (à la 13ème semaine) est positif à 1/640.

OBSERVATION N° 42 Service du Professeur BERTOYE - F - 36596

DUB. Marie Louise - 79 ans -

entre dans le service le 31 mars 1976 pour un syndrome douloureux dorsal. fébrile depuis trois jours et d'apparition brutale.

On ne relève aucun antécédent personnel particulier.

A l'arrivée dans le service, elle présente une température à 39°7, une légère désorientation et une VS à 90 mm.
Trois hémocultures permettent de mettre en évidence la pousse d'un staphylocoque doré.

Le bilan radiologique du rachis lombaire montre des images à type d'érosion des plateaux inférieurs de L_3 et supérieurs de L_4.

Un traitement antibiotique pendant trois mois, avec gentamycine et méthicilline entraîne l'apyrexie ainsi que la diminution des douleurs lombaires.

Les AASTL trouvées à 0,9 U.I. la 2ème semaine, sont à 1,5 U.I. la 4ème semaine.

Cependant, début juin, on diagnostique une septicémie à Klebsiella et la malade décède à la suite d'une colite pseudo-membraneuse provoquée par un traitement antibiotique (lincomycine).

RESUME :

Spondylodiocite staphylococcique L_3 L_4 avec septicémie à staphylocoque (3hémocultures positives) sans augmentation des AASTL à la 2ème et 4ème semaine.

— B — LES STAPHYLOCOCCIES NON OSTEO - ARTICULAIRES BACTERIOLOGIQUEMENT CONFIRMEES

OBSERVATION N° 43 Service du Professeur LEJEUNE - H - 2310

GAU. Eric - 16 ans -

entre dans le service le 9 juillet 1973 pour une arthrite sterno-claviculaire.

On note dans ses antécédents, une acné du visage depuis quelques années, ayant évolué vers une pyodermite généralisée du dos, (acné conglomata) depuis 18 mois et traitée récemment par des tétracyclines.

Depuis le mois de janvier 1973, il se plaint d'une douleur permanente du bras droit sans épisode fébrile précis. En avril 1973, à l'occasion de l'apparition d'une tuméfaction discrète de l'articulation sterno-claviculaire droite, on pratique un bilan radiologique qui se révèle normal.
C'est au cours d'une radiographie thoracique en juillet 1973 qu'est découverte une anomalie au niveau de l'humérus droit.

Le malade entre dans le service. Il présente une douleur au niveau du bras droit peu intense. La température est à 37°5. L'examen note une voussure douloureuse au niveau de l'articulation sterno-claviculaire droite.

Les données biologiques sont les suivantes :
VS à 45 mm, globules rouges : 5 540 000 /mm3, globules blancs 6 300/mm3, dont 75 % de polynucléaires le 10 juillet, puis 10 800 /mm3 le 15 juillet.

Dans le pus des furoncles est isolé un staphylocoque épidermitis résistant à la tétracycline. Trois hémocultures sont stériles. Les anticorps antistreptococciques sont normaux, mis à part un seul dosage d'antistreptolysines à 650 U.I. . LesAASTL sont à 3 U.I. le 18 juillet et descendent progressivement au cours du traitement.

A l'examen radiologique on constate une lyse de la tête de la clavicule avec réaction périostée au niveau du tiers externe, et il existe par ailleurs une ostéomyélite humérale.

Le traitement comporte :
- une antibiothérapie avec lincomycine 600 mg IM et céphalotine 6 g IV du 9 juillet au 23 juillet, puis lincomycine et céphaloridine 2 g du 23 juillet au 21 août, lincomycine et céfalotine 6 g du 21 août au 24 août, puis gentamycine 80 mg IM et pristinamycine 2 g per os du 24 août au 24 septembre, enfin pristinamycine seule du 24 septembre au 30 novembre.
- une intervention chirurgicale au niveau du foyer ostéomyélitique de l'humérus, le 3 août (trépanation et curage).

L'amélioration clinique est rapide, la fièvre se normalise lentement après l'intervention, la VS est à 19 mm le 29 août. Les AASTL sont à 2 U.I. et les AGSTL sont à 1/320 à la 36ème semaine.

RESUME :

Arthrite sterno-claviculaire et ostéomyélite de l'humérus en rapport avec une pyodermite généralisée. Un staphylocoque est isolé dans le pus des furoncles. Les AASTL qui étaient à 2,7 U.I. à la 24ème semaine puis à 3 U.I. la 25ème semaine, se normalisent à la 36ème semaine.
Un seul dosage d'AGSTL pratiqué à la 36ème semaine est positif (1/320).

OBSERVATION N° 44 Service du Professeur LEJEUNE - 4013 -

LAC. Brigitte - 46 ans -

Elle entre dans le service le 5 janvier 1976 pour une nouvelle poussée de polyarthrite rhumatoïde.

Dans ses antécédents, on note deux hospitalisations en août 1969 et en décembre décembre de la même année à l'occasion desquelles on porte le diagnostic de polyarthrite rhumatoïde.
A la sortie de l'hôpital la VS était à 58 mm.

A l'entrée, la malade est apyrétique, la VS est à 10 mm. L'examen note des déformations importantes des IPP et IPD ; ces articulations sont tuméfiées et douloureuses.

Par ailleurs, il existe des lésions de parakeratose microbienne péri-ombilicale.

Les AASTL sont à 0,9 U.I. le 6 janvier.

Un prélèvement est pratiqué le 13 janvier sur la plaie abdominale. La culture isole un staphylocoque doré.
En plus du traitement anti-inflammatoire de sa maladie rhumatismale, la malade reçoit un traitement antibiotique (oléandomycine) associé à plusieurs cures de DIVASTA.

Le 16 mars, les AASTL sont à 3,35 U.I. alors que les AGSTL sont à 1/80.

Les lésions locales peuvent être considérées comme guéries.

RESUME :

Staphylococcie cutanée chez une femme porteuse de polyarthrite rhumatoïde.

Les AASTL sont positives à la 8ème semaine (3,35 U.I.) mais les AGSTL sont négatives (1/80).

OBSERVATION N° 45 Service du Professeur LEJEUNE - H 3913 -

TEX. Robert - 49 ans -

Il entre dans le service le 17 novembre 1975 pour des lombalgies avec sciatique prédominante à droite à la suite d'un accident de travail.

Ce malade est un ancien artéritique sur terrain éthyl.
Le 23 octobre 1975, à la suite d'un traumatisme de la région dorso-lombaire, apparaissent des lombalgies.

A l'entrée, la température est à 39°, la VS est à 124 mm.
Il existe un signe de Lasègue à 50° à droite. Les radiographies sont normales.
L'examen neurologique révèle une parésie des membres inférieurs, une incontinen anale, une rétention urinaire et l'abolition de tous les réflexes ostéo-tendineu mis à part l'achilléen droit.

Le 17 novembre 1975, un staphylocoque doré est isolé dans deux hémocultures.
Il est isolé également dans les urines.
4 jours plus tard, on pratique une intervention chirurgicale qui met en évidenc une arachnoïdite suppurée, consécutive à un abcès lombaire.

Après l'intervention, s'installe une paraplégie flasque avec un escarre sacré.
Par ailleurs, il existe un abcès du poumon.
A ce moment là, la VS est à 117 mm et il existe une leucocytose à 12 800 avec 87 % de polynucléaires.

Un traitement antibiotique, comportant d'abord pénicilline 30 M/j associée à tobramycine, puis méthicilline associée à tobramycine pendant 7 semaines entraîne une évolution favorable.

Le 8 décembre 1975, les AAstl sont à 4,25 U.I. et le 22 décembre à 3 U.I. (6ème et 8ème semaine). Respectivement les AGSTL sont supérieures à 1/320 puis sont à 1/2560 à la 8ème semaine.
Le malade part en convalescence début janvier 1976.

RESUME :

Epidurite staphylococcique avec AASTL et AGSTL élevées, à la 6ème et à la 8ème semaine.

OBSERVATION N°46 Service du Professeur LEJEUNE - H 2844 -

BEN. Philippe - 32 ans -

Il entre dans le service le 18 mai 1974 pour la persistance d'un fébricule au terme d'un traitement antibiotique (pour une septicémie à staphylocoque).

Dans les antécédents, on note un syndrome conjonctivo-uréthral depuis plusieurs années, non étiqueté.

En avril 1974, survient une septicémie à staphylocoque à la suite d'une fistule de la région fessière. (A ce moment là, un staphylocoque doré est isolé dans 3 hémocultures).

Il est hospitalisé dans le service un mois plus tard.

A l'entrée, la température est à 38° ; la VS est à 40 mm.

Le 25 mai, les hémocultures sont négatives. Les autres examens biologiques sont également négatifs.
Cependant, un prélèvement au niveau de la conjonctive révèle un staphylocoque.

Les AASTL sont à deux reprises négatives : 0,7 U.I. le 30 mai, inférieures à 0,7 U.I. le 24 juin. Les AGSTL sont respectivement supérieures à 1/320 et à 1/2560.

Un traitement antibiotique de 15 jours est repris avec pristinamycine, 3 g/j.

Le malade sort le 1er juin ; il est apyrétique et la VS est à 8 mm.

RESUME :

Septicémie à staphylocoque à la suite d'une fistule de la région fessière.
Les AASTL sont négatives à la 6ème et 8ème semaine. Par contre, les AGSTL sont positives.

OBSERVATION N°47 Service du Professeur LEJEUNE - H 2452 -

MAS. Guy - 26 ans -

Il entre dans le service le 31 août 1973.

Ce malade est traité pour un diabète depuis quelques années (insulino-thérapie).

A la suite d'une excoriation de la face antéro-externe de la jambe gauche, il présente depuis août 1973 un tableau de névralgie sciatique gauche accompagné d'une déformation de la fesse ; malgré le traitement antibiotique, il existe une température en plateau à 38°, ainsi qu'une leucocytose à 15 000 G.B. et une VS à 120 mm.

A l'entrée, l'examen révèle une déformation de la fesse gauche et on note une douleur à la pression sans signes infectieux locaux superficiels ni fluctuation.
Il existe une leucocytose à 15 200.
Le toucher rectal révèle une cellulite pelvienne gauche avec aspect cartonné de la muqueuse rectale, à gauche également.

A l'intervention, pratiquée le 4 septembre 1973, on trouve un abcès profond du creux ischio-rectal gauche, englobant le sciatique ; le prélèvement in situ met en évidence un staphylocoque doré.

Les hémocultures ont toujours été négatives.

Le traitement antibiotique entraîne rapidement la guérison et l'apyrexie.
Il comporte d'abord 4 g/j d'ampicilline pendant 5 jours, puis 2 mois de perfusion avec lincomycine - méthicilline.

Les AASTL à 4 U.I. la 4ème semaine s'élèvent à 5,25 U.I. la 6ème, à 8,75 U.I. la 7ème puis redescendent progressivement : 5 U.I. la 10ème semaine, 4,5 U.I. la 13ème puis 2 U.I. la 21ème, 1,2 U.I. la 26ème et enfin 0,7 U.I. la 64ème semaine.
Un seul dosage d'AGSTL est pratiqué à la 10ème semaine et se révèle être positif : 1/320.

RESUME :

Abcès profond de la fesse d'origine staphylococcique, avec examens sérologiques positifs dès la 4e semaine.

OBSERVATION N° 48 Service du Professeur LEJEUNE - N° 2381 -

BON. Joséphine - 78 ans -

Elle entre dans le service le 3 juillet 1973.

Dans ses antécédents, on note un diabète ancien équilibré par le régime seul, un terrain artéritique ayant nécessite l'amputation du membre inférieur gauche.

Elle est hospitalisée au mois de juin 1973 pour une plaie du talon droit qui justifie une mise à plat chirurgicale et un traitement antibiotique (ampicilline

A l'entrée, la malade est apyrétique, la VS est à 132 mm.
La cheville droite est mobile, non douloureuse. On note une ulcération torpide du talon droit d'origine trophique et artérielle.

Le traitement se compose de vasodilatateurs et d'antibiotiques (ampicilline 2g/j par voie générale associé à un traitement local.

Au bout de deux mois de traitement, l'antibiothérapie par voie générale est arrêtée.

Le 10 octobre, à l'occasion d'une poussée fébrile, on découvre un volumineux abcès du talon droit dont le prélèvement isole un staphylocoque doré.
Localement, on applique de la virginiamycine.

Les AASTL du 15 octobre sont à 6 U.I. et les AGSTL sont à 1/80.

Par ailleurs, l'état général de cette malade est très précaire avec des signes d'insuffisance respiratoire.

Elle décède le 16 octobre lors d'un épisode de collapsus cardio-vasculaire.

RESUME :

Staphylococcie des parties molles (plaie trophique du talon droit) chez une ancienne diabétique et artéritique.

Les AASTL sont à 6 U.I. la 1ère semaine et les AGSTL à 1/80.

OBSERVATION N° 49 Service du Professeur LEJEUNE - H - 1422

LEB. Jean-Michel - 26 ans -

entre dans le service le 14 avril 1972 pour une staphylococcie chronique des parties molles et une sacro-iléite droite.

On note dans ses antécédents une méningite purulente et une intervention sur un kyste tibial à l'âge de dix-huit ans.
Durant les trois années qui suivent, l'apparition successive de plusieurs abcès cutanés au même endroit nécessite des curetages ; chaque fois un staphylocoque doré est isolé.
En 1971, un abcès de la fesse est incisé, ce qui permet de découvrir une nouvelle fois du staphylocoque doré.

Après six mois d'évolution, il entre dans le service pour des douleurs lombaire basses persistant depuis un an faisant suspecter une sacro-iléite droite, et l'apparition d'un nouvel abcès fessier.

Les radiographies du bassin montrent une condensation des bords de l'articulati sacro-iliaque droite.

Les données biologiques sont les suivantes :
La VSest supérieure à 100 mm et il existe une leucocytose à 11 500 dont 78 % de polynucléaires.

Un curage chirurgical des abcès est pratiqué ; l'évolution est favorable avec une antibiothérapie de 6 mois comprenant 6 g de méthicilline et 120 mg de gentamycine, puis l'association de pristinamycine - lincomycine. La VS décroît à 47 mm puis à 13 mm en juin.

Durant cette hospitalisation aucun germe n'est mis en évidence, mais l'augmentation des AASTL (cf. tableau) avec normalisation secondaire parallèle à la clinique, est en faveur de l'origine staphylococcique.

En octobre 1974, le malade est de nouveau hospitalisé pour des douleurs de la cuisse droite. Le bilan radiologique révèle une image d'abcès central de l'os de GORDON-BRODIE, en relation avec une ostéomyélite de l'extrêmité supérieure du fémur droit.

Les données biologiques sont les suivantes :
VS à 26 mm puis 71 mm et leucocytose à 9300. Le prélèvement bactériologique est stérile.
A ce moment là, les AASTL ainsi que les AGSTL sont normales (cf. tableau).

La guérison est obtenue après cinq mois de traitement (VS à 7 mm) avec d'abord gentamycine + méthicilline, puis dans un deuxième temps gentamycine + pristinamycine et enfin pristinamycine seule; ce traitement étant associé à une cure de vaccin anti-staphylococcique.
Il revient début septembre 1975 pour une orchite probablement staphylococcique. Un nouveau traitement antibiotique est institué. Au bout de 15 jours, la guéris est obtenue.

RESUME :

Staphylococcie chronique des parties molles évoluant depuis plusieurs années av manifestations ostéoarticulaires non prépondérante.
Pendant la 1ère hospitalisation, les AASTL s'élèvent rapidement (6,4U.I. à la 3ème semaine et 10 U.I. à la 4èmesemaine), pour redescendre progressivement parallèlement à la clinique et se normaliser 23 semaines plus tard. Pendant sa 2ème hospitalisation, 2 ans et demi après, les examens sérologiques sont négatifs (AASTL et AGSTL).

OBSERVATION N° 50 Service du Professeur LEJEUNE - H 2565 -

GIR. Fernand - 35 ans -

Il entre dans le service le 18 janvier 1974 pour des dorsalgies depuis le mois de février 1973.

L'histoire actuelle débute en janvier 1973 avec une intervention sur un kyste sébacé dorsal. Quelques jours plus tard, l'apparition d'une suppuration au niveau de l'intervention chirurgicale nécessite une antibiothérapie avec virginamycine pendant 8 jours.
En février 1973, se manifestent des douleurs dorsales nocturnes.
Le malade est hospitalisé en mai 1973 pour une nouvelle suppuration à partir de sa cicatrice, faisant l'objet d'un drainage.
A ce moment là, la VS est à 27 mm, la NFS est normale, il n'y a pas de température et les AASTL sont normales (16ème semaine).
En octobre 1973, la reprise des douleurs dorsales essentiellement nocturnes, fait pratiquerde nouveaux examens.
Il n'existe pas de signes cliniques ni radiologiques objectifs.
La VS est à 15 mm, le malade est subfébrile le soir.

Ses dorsalgies persistant, il est hospitalisé dans le service en janvier 1974.

A l'entrée, il existe toujours cet état subfébrile en fin de journée, à 37°9, 38°5.
A l'examen, le malade souffre encore de ces dorsalgies rebelles exclusivement nocturnes, avec irradiation cervicale ; il existe un point douloureux électif en D 6.
La VS est à 20 mm.

Le 26 janvier, un prélèvement au niveau de la suppuration de la cicatrice révèle un staphylocoque épidermitis.
Le 21 janvier, les AASTL sont inférieures à 0,7 U.I. . Respectivement, les AGSTL sont à 1/160 (52ème semaine).

RESUME :

Staphylococcie cutanée avec AASTL et AGSTL normales.

OBSERVATION N° 51 Service du Professeur BERTOYE - N° 32842 -

PREN. Marguerite - 68 ans -

Elle entre dans le service le 27 mars 1973 pour une suppuration post-opératoir des parties molles.
Le 15 février 1973, la malade subit une intervention pour la mise en place d'u prothèse totale de la hanche gauche.
Au quatorzième jour après l'ablation des fils, une collection purulente s'évac par la plaie ; un staphylocoque doré est isolé dans le prélèvement. Elle reçoit un traitement antibiotique.

A l'entrée, on note une température à 38°, il n'y a pas de leucocytose et 6 hémocultures restent stériles.
La VS est à 50 %.
Malgré un traitement antibiotique à visée antistaphylococcique avec 120 mg/j de gentamycine, 3 g/j de pristinamycine pendant 10 jours puis 60 mg/j de gentamycine et 12 g/j de méthicilline associé à 37 séances d'oxygénothérapie hyperbare, la fièvre persiste (38°5) ainsi que la suppuration (du staphylocoque doré est retrouvé dans le pus au niveau de la cicatrice le 17 avril). La VS est à 45 %.

Cependant, les nombreux dosages d'AASTL pratiqués entre la 4ème et la 10ème semaine donnent des résultats négatifs (inférieurs à 0,7 U.I.).

C'est seulement le 22 mai, après deux mois de traitement que la plaie se referm

RESUME :

Suppuration post-opératoire des parties molles à staphylocoque sans participation ostéoarticulaire.

Les AASTL sont négatifs (8 dosages inférieurs à 0,7 U.I.).

OBSERVATION N° 52 Service du Docteur ROBILLARD - N° H 419 -

ELB. Kérédine - 28 ans -

Il entre dans le service le 5 octobre 1972 pour un abces du creux axillaire.

Dans les antécédents, on note une tuberculose à l'âge de 5 ans, traitée pendant 18 mois en sanatorium. La guérison est obtenue.

L'histoire actuelle débute il y a 15 jours par une tuméfaction douloureuse de l'aisselle droite qui augmente régulièrement de volume et se fistulise.

A l'entrée, apparaît une folliculite dans le creux axillaire gauche. Le prélèvement à ce niveau met en évidence un staphylocoque doré.

Les AASTL le 10 octobre 1972 sont à 4,5 U.I.

Après avoir incisé l'hydroadénite axillaire et traité localement avec de la rifampicine, le malade reçoit 1 g/j d'ampicilline et 160 mg/j de gentamycine pendant 10 jours.

L'évolution est favorable, et le malade sort avec un traitement d'une semaine.

RESUME :

Staphylococcie cutanée avec augmentation des AASTL à 4,5 U.I. la 4ème semaine.

OBSERVATION N° 53 Service du Docteur ROBILLARD - N° H 427 -

GEL. Claude - 66 ans -

Il entre dans le service le 11 août 1972 pour une lymphangite de la jambe gauche.

L'histoire actuelle commence il y a 11 mois par une plaie infectée qui se transforme progressivement en abcès torpide de la crête tibiale gauche.

A l'entrée, il n'y a pas de fièvre. La VS est à 100 mm.
La leucocytose est à 22 300 avec 89 % de polynucléaires.
Le prélèvement au niveau de l'abcès isole un staphylocoque doré.
Les hémocultures sont stériles et les AASTL sont à 1,6 U.I.

Un traitement avec l'association de pristinamycine 12 g/j et lincomycine 1200 mg/j puis méthicilline et gentamycine pendant 2 mois, entraîne une évolution clinique favorable, parallèlement à la VS qui passe successivement de 105 mm la 1ère semaine, à 130 mm la 2ème semaine, 120 mm la 3ème semaine, 107 mm la 4ème semaine, 105 mm la 5ème semaine, 82 mm la 6ème semaine, 65 mm la 7ème semaine, 41 mm la 8ème semaine, 50 mm la 9ème semaine, 48 mm la 10ème semaine.

Le malade sort du service, la plaie cicatrisée, avec de la pristinamycine pendant encore un mois.

RESUME :

Staphylococcie des parties molles avec un taux d'AASTL négatif (1,6 U.I. la 48ème semaine).

OBSERVATION N° 54 Service du Docteur ROBILLARD - N° H 471 -

GAI. Pierre - 66 ans -

Il entre dans le service le 14 novembre 1972 pour une lymphangite du membre inférieur droit.

Dans les antécédents, on note à l'âge de 13 ans une ostéomyélite au niveau du tibia droit.

L'histoire actuelle débute il y a une semaine par l'apparition d'une douleur de la jambe droite avec réaction inflammatoire de la saphène interne, adénopathie inguinale à droite et accès thermique.

A l'entrée, la température est à 39°8, 3 hémocultures isolent un staphylocoque doré.
L'auscultation cardiaque est normale.

Les données biologiques sont les suivantes :
une leucocytose à 9 600 et une VS à 70 mm la 1ère semaine, à 40 mm la 3ème semaine et 50 mm la 4ème semaine.

Les AASTL sont à 1,9 U.I. le 16 novembre et à 1,35 U.I. le 23 novembre.

Le traitement antibiotique associant 6 g/j de méthicilline et 180 mg/j de gentamycine puis pristinamycine et gentamycine pendant un mois amène l'apyrexie.
L'état local peut être considéré comme guéri, la VS est à 34 mm la 5ème semaine.

RESUME :

Septicémie à staphylocoque avec des AASTL négatives à la 1ère et à la 2ème semaine.

OBSERVATION N° 55 Service du Docteur ROBILLARD - N° H 751

BER. Maurice - 23 ans -

Il entre dans le service le 27 août 1973 pour une tuméfaction du genou gauche.

Dans les antécédents, on note la survenue d'un panaris en 1972, d'une staphylococcie cutanée de la face il y a 3 mois.

L'histoire actuelle débute il y a 1 semaine à la suite de la pénétration d'une écharde . Le genou gauche se met à enfler, accompagné d'une réaction lymphangitique.

A l'entrée, l'examen révèle la présence d'un abcès du tissu cellulaire prérotulien, cependant la mobilité du genou est conservée, et il n'existe pas de choc rotulien.
La température est à 39°5 mais deux hémocultures restent stériles.
Le prélèvement de l'abcès isole un staphylocoque doré.

Les AASTL sont négatives (inférieures à 0,7) le 30 août.

Les données biologiques sont les suivantes :
une leucocytose à 15 000 et une VS à 42 mm.
Un traitement antibiotique avec 4 millions de pénicilline et 120 mg/j de gentamycine pendant une semaine puis 4 g/j de méthicilline et 6 comprimés de pristinamycine 500 pendant 20 jours entraîne l'apyrexie et la guérison locale.
La VS est à ce moment-là à 34 mm.

RESUME :

Staphylococcie cutanée sans augmentation des AASTL (inférieures à 0,7 U.I. la 2ème semaine).

OBSERVATION N° 56 Service du Docteur ROBILLARD - N° 1141 F -

MAT. Claudia - 65 ans -

Elle entre dans le service le 30 juin 1974 pour un état fébrile et des douleurs pelviennes droites.
La malade se plaint depuis de nombreuses années de douleurs pelviennes de type mécanique.
Depuis 5 jours, elle se plaint d'hémicrânialgies droites permanentes accompagnées d'une pyrexie à 39°5- 40°.

A l'entrée, on note une température à 40°, et les hémocultures révèlent la présence d'un staphylocoque doré.

Les bilans clinique et radiologique sont en faveur d'une pneumopathie aigüe de la base gauche.

Les données biologiques sont les suivantes :
la VS qui était à 88 mm le 1er juillet passe à 62 mm le 9 juillet et à 52 mm le 15 juillet.

Les AASTL sont à 2,5 U.I. le 12 juillet.

La malade réagit bien au traitement antibiotique (2 g/j d'ampicilline et 60 mg/j de gentamycine pendant 20 jours).

Elle sort du service avec un traitement à base de céfaloridine (1 g/j pendant 20 jours) ; la VS est à 51 mm.

RESUME :

Pneumopathie à staphylocoque avec discrète élévation des AASTL à 2,5 U.I. la 3ème semaine.

OBSERVATION N° 57 Service du Docteur ROBILLARD N° 2095 -

DAV. William - 24 ans -

Il entre dans le service le 20 décembre 1976 pour des douleurs dans l'épaule droite.

L'histoire actuelle débute 15 jours auparavant par l'apparition d'une furonculose localisée successivement au coude gauche puis à la cuisse gauche et enfin au coude droit.

A l'entrée, il existe une lymphangite du bras droit et une volumineuse adénite dans le creux axillaire droit. La température est à 38°2 ; 4 hémocultures restent stériles mais un prélèvement au niveau de l'abcès isole un staphylocoque doré.

Les AASTL sont à 1,05 U.I. le 24 décembre.

Les données biologiques sont les suivantes :
une leucocytose à 11 500 et la VS à 30 mm la 1ère semaine, 15 mm la 2ème semaine.

Le traitement comprenant des pansements humides à l'eau bouillie puis l'association de gentamycine 120 mg/j et de méthicilline 6 g/j pendant 20 jours amène la guérison clinique.

Il sort du service avec un traitement (2g/j de pristinamycine) pendant 10 jours ; la VS est à 3 mm.

RESUME :

Staphylococcie cutanée sans élévation des AASTL (1,05 U.I. à la 3ème semaine).

OBSERVATION N° 58 Service du Professeur SCHNEPP

PAS. - 47 ans -

Elle entre à la clinique le 20 septembre 1976 pour une staphylococcie chronique des parties molles.

En 1958, elle subit une intervention chirurgicale (laminectomie) à la suite d'un traumatisme vertébral. Cependant une deuxième intervention est nécessaire en janvier 1964 au cours de laquelle on pratique une greffe osseuse.

Par la suite, elle est hospitalisée plusieurs fois :

- 1 an plus tard pour un abcès paravertébral dans lequel on isole un staphylocoque doré. Elle est traitée chirurgicalement et reçoit une antibiothérapie à visée antistaphylococcique pendant 6 mois.

- en 1970 pour une fistulisation à la peau en regard de L_5 S_1 d'un volumineux abcès profond (révélé par la fistulographie).

- en 1971, pour une récidive de cette infection rebelle des parties molles. Du staphylocoque doré est isolé dans plusieurs hémocultures.

Jusqu'en 1974, cette malade reçoit de nombreux traitements antibiotiques, antistaphylococciques, mais devant la réapparition de cette infection staphylococcique désespérément rebelle à tout traitement, elle est de nouveau hospitalisée.

Il faut signaler qu'en novembre 1974 les AASTL étaient à 1,35 U.I.

A l'entrée, la VS est à 128 mm, la température à 39°. Il existe un nouvel abcès para-vertébral des parties molles.

Les AASTL sont à 17,6 U.I. le 26 octobre.

Un traitement antibiotique avec méthicilline et tobramycine enperfusion pendant 6 semaines amène l'apyrexie . La VS est à 85 %.

Cependant début décembre, lors d'un clocher fébrile, un staphylocoque est isolé dans l'hémoculture. La VS à ce moment là est à 120 mm.

Les AASTL sont à 15,2 U.I. le 10 décembre.

Le traitement est poursuivi pendant encore 2 mois. La VS le 12 janvier est à 22 mm, il n'y a plus de fièvre. La malade sort de la clinique au mois de mars, en apparence guérie.

RESUME :

Staphylococcie des parties molles rebelle évoluant depuis plus de 10 ans. Les AASTL sont très élevées (17,6 U.I. 6 semaines après le début de la récidive. Les AGSTL sont à 1/640 au même moment.

OBSERVATION N° 59 Service du Docteur BOCQUET - 76 F 1083 -

CUR. Sylvie - 18 ans -

Elle entre dans le service le 30 aût 1976 pour un état septicémique.

Cette malade, sans antécédents précis, présente le 24 août des douleurs dans la gorge et de l'oreille droite.
Le 29 août, apparaît un grand frisson accompagné d'une hyperthermie à 41°6.

A l'entrée, en plus de l'état septicémique, un ictère de type rétentionnel et un épisode de dyspnée complètent le tableau.

Plusieurs hémocultures sont positives au staphylocoque doré.

Sur les radiographies pulmonaires, il existe un épanchement pleural droit et une image parenchymateuse systématisée du même côté.

Au bout de six semaines de traitement antibiotique associant tobramycine et méthicilline, la malade peut être considérée comme guérie.
Elle sort du service avec un traitement d'entretien.

Le 15 octobre, les AASTL sont inférieures à 0,7 U.I. et les AGSTL sont à 1/40 (8ème semaine).

RESUME :

Septicémie à staphylocoque avec localisation pulmonaire . Le dosage des AASTL et des AGSTL est négatif à la 8ème semaine.

OBSERVATION N° 60 Service du Docteur BOCQUET - 76 F 1025 -

STE. Suzanne -56 ans -

Elle entre dans le service le 9 septembre 1976 pour un épisode infectieux datant de 15 jours, accompagné d'un placard inflammatoire hypodermique de l'hypochondre gauche, à la suite d'une piqûre d'insecte.

Dans les antécédents, on note une appendicectomie en 1955 et une cholecystectomie en 1958.

A l'entrée dans le service, il existe un volumineux abcès sous-cutané de l'hypochondre gauche.
Le prélèvement local met en évidence un staphylocoque doré.

Le traitement, comportant une mise à plat chirurgicale de l'abcès et une antibiothérapie à visée anti-staphylococcique (méthicilline et gentamycine pendant 15 jours), entraîne l'apyrexie et la guérison locale.

Les AASTL sont à 0,5 U.I. la 2ème semaine, à 1 U.I. la 8ème et à 1,2 U.I. la 11ème.
Les AGSTL sont à 1/320 la 11ème semaine.

RESUME :

Staphylococcie des parties molles. Dans les examens sérologiques, seules les AGSTL sont positives à la 11ème semaine.

OBSERVATION N° 61 Service du Professeur BENTOYE - N° 56837 -

MIC. Honoré - 51 ans -

Il entre dans le service le 7 juin 1976 pour une septicémie à staphylocoque doré (3 hémocultures positives).

A l'entrée, on note une fièvre à 40°.

Un traitement antibiotique à visée antistaphylococcique est immédiatement institué avec 180 mg/j de gentamycine et 12 g/j de méthicilline.

Les AASTL sont à 0,9 U.I. le 9 juin.

Le 18 juin, le malade subit une intervention chirurgicale pour pyocholécyste (cholécystectomie).

Par ailleurs, l'examen clinique objective une artérite des membres inférieurs au stade III avec thrombose haute de la fémorale superficielle gauche nécessitant le 28 juin une endartériectomie fémorale. Les suites opératoires sont simples sous traitement anticoagulant.
Le 8 juillet, la VS est à 60 %, et le 16 juillet les AASTL sont à 5,5 U.I. à 7,5 U.I. le 2 août.

Le traitement antibiotique est poursuivi jusqu'au 9 août puis se compose de pristinamycine (12 comprimés/j) jusqu'au 7 septembre.

Au bout de 3 mois de traitement, la numération formule sanguine et la VS sont normales. Le malade est apyrétique.

Le 29 septembre les AASTL sont à 3,3 U.I.

RESUME :

Septicémie à staphylocoque avec élévation du taux des AASTL la 5ème semaine.

OBSERVATION N° 62 Service du Professeur BERTOYE - N° 37055 -

DUB. Jean-Pierre - 20 ans -

Il entre dans le service le 29 juillet 1976 pour une infection pulmonaire.

L'histoire actuelle commence 6 jours auparavant par l'apparition d'un furoncle dorsal qui s'étend rapidement, accompagné d'une fièvre à 39°5, nécessitant un curage chirurgical le 24 juillet et un traitement à base de rifamycine et de penicilline.
Devant l'aggravation de l'état fébrile et l'apparition d'une polypnée, le malade est transféré dans le service.

A l'entrée, plusieurs hémocultures mettent en évidence un staphylocoque doré.

Les AASTL sont à 1,1 U.I.

A l'examen, il existe une matité pulmonaire et une diminution du murmure vésiculaire.

Un traitement antibiotique est institué rapidement avec 240 mg /j de gentamycine et 8 g/j de méthicilline.
Au bout de 10 jours, la leucocytose diminue ainsi que la fièvre à 38° 3.

Les AASTL sont à 28 U.I. dès la 3ème semaine après le début de l'infection staphylococcique et les AGSTL à 1/640.

Sur les radiographies pulmonaires, il existe quelques images bulleuses à la base gauche avec une petite réaction pleurale.
Le 16 août, l'évolution clinique et biologique est favorable alors que les AASTL sont à 32 U.I. et les AGSTL à 1/2560.
Il sort de l'hopital le 21 août avec un traitement antibiotique d'entretien.

Le 1er septembre, les AASTL sont à 34, 2 U.I. et les AGSTL à 1/640.
Le 1er octobre, les AASTL sont à 9 U.I. et les AGSTL à 1/1280.

RESUME :

Septicémie à staphylocoque avec localisation pulmonaire secondaire à un anthrax dorsal. Les examens sérologiques sont positifs dès la 3ème semaine.

OBSERVATION N° 63 Service du Pr. BERTOYE - N° 32185 -

BLR. Pierre - 74 ans -

Il entre dans le service le 6 novembre 1972 pour une septicémie à staphylocoque

Dans les antécédents, on signale en octobre 1969 la mise en place d'un stimulateur cardiaque. A la suite d'un changement de boitier, un état septicémique s'installe le 10 octobre 1972. Des hémocultures révèlent la présence d'un staphylocoque doré, ce qui nécessite un traitement important à base de céfalotine 8 gr/j et de gentamycine 160 mg/j.

A l'entrée dans le service, la température est oscillante à plus de 38°. L'examen général est normal par ailleurs.

Un prélèvement au niveau de la cicatrice d'implantation du pace maker met en évidence un staphylocoque doré.
La VS est à 50 %, et les AASTL sont à 0,8 U.I. le 8 novembre.

A la suite d'un traitement avec gentamycine -sulfaméthoxasol, l'apyrexie est obtenue au bout d'une semaine.

RESUME :

Septicémie à staphylocoque (nombreuses hémocultures) après l'ablation d'un pace maker.
Les AASTL restent normales à la 4ème semaine (0,8 U.I.).

OBSERVATION N° 64 Service du Pr. BENTOYE - N° 32869 -

COR. André - 54 ans -

Il entre dans le service le 3 avril 1973 pour une infection pulmonaire.
Ce malade, sans antécédents particuliers, est traité pour une pneumopathie depuis 3 jours.

A l'entrée, on constate un état infectieux modéré avec une température sub-fébrile, résistant au traitement antibiotique (pénicilline-colistine), une VS à 50 % et une polynucléose sans hyperleucocytose.
Progressivement se constitue un tableau d'insuffisance cardiaque avec une dyspnée, des oedèmes des membres inférieurs et un gros coeur en tachyarythmie régressant bien au traitement digitalo-diurétique.
Dans l'expectoration, on isole un staphylocoque doré, cependant les hémocultures sont négatives.

Les images radiologiques sont néanmoins en faveur d'une staphylococcie pulmonaire

Un traitement antibiotique à visée anti-staphylococcique avec gentamycine 160 mg/j et méthicilline 6 gr/j pendant 6 semaines entraîne l'apyrexie, et le malade sort de l'hôpital avec des séquelles pulmonaires discretes et sans signe de défaillance cardiaque.

Les AASTL sont à 0,7 U.I. le 11 avril ; à 0,95 U.I. le 21 mai et à 2 U.I. le 4 juillet, donc en légère croissance mais inférieures à la limite supérieure de la normale.

RESUME :

Pneumopathie à staphylocoque avec des taux d'AASTL normaux (0,7 U.I. à la 3ème semaine, 0,95 U.I. à la 8ème semaine, 2 U.I. à la 15ème semaine.

OBSERVATION N° 65 Service du Professeur BERTOYE - N° 33193 -

CAL. Nicolas - 81 ans -

Il entre dans le service le 25 juin 1973 pour une septicémie à staphylocoque.

Dans les antécédents, on note la pose d'un stimulateur cardiaque au mois d'octobre 1972.
Le 18 mai 1973, le malade est hospitalisé pour un état septicémique à staphylocoque (plusieurs hémocultures positives) entretenu par un fragment de sonde de stimulateur laissé en place après un changement d'appareil.

Un traitement antibiotique est précocément institué (céfalotine 8 g/j et gentamycine 160 mg/j). Mais devant la reprise de l'état fébrile le 23 juin, le malade est transféré dans le service.

A l'entrée, la température est à 39°, quatre hémocultures mettent en évidence un staphylocoque doré.
Au bout de 10 jours de traitement (oxacilline 12 g/j et pristinamycine 4 g/j) l'apyrexie est obtenue. Cependant, l'apparition de deux clochers fébriles font pratiquer d'autres hémocultures qui révèlent la présence d'un staphylocoque doré.
Malgré un changement de traitement avec pristinamycine et gentamycine 60 mg/j puis méthicilline 9 g/j et gentamycine 60 mg/j jusqu'au 20 août, les différentes hémocultures pratiquées alors restent positives.

Les AASTL qui étaient à 4,5 U.I. le 13 août, et à 3, 35 U.I. le 21 sont à 3,30 U.I. le 23août.
Il sort du service avec un traitement à base de pristinamycine.
Après un intervalle libre de un mois, il est de nouveau hospitalisé le 1er octobre à l'occasion d'une réascension thermique.
A ce moment là, il existe une leucocytose et une polynucléose. La VS est à 70 mm
Malheureusement, l'exitus survient 7 jours plus tard.

RESUME :

Septicémie à staphylocoque dans les suites d'un changement de pace maker.

Le taux des AASTL s'élève à 4,5 U.I. la 13ème semaine, à 3,35 U.I. à la 14ème semaine.

OBSERVATION N° 66 Service du Professeur BERTOYE - H - 33902

DER. Severino - 31 ans -

Entre dans le service le 18 janvier 1974.

Il n'existe pas d'antécédents notables.

L'histoire actuelle débute le 18 décembre 1973 par une température à 39°, 40°. Trois jours plus tard, apparition d'une éruption morbiliforme accompagnée d'une hépatosplénomégalie et d'une diarrhée abondante.

Un traitement à base de corticoïdes entraîne une amélioration du tableau clinique. A la NFS on a d'abord une leuconeutropénie puis une leucocytose à 13300 et 76 % de PN.

A l'entrée, il existe un syndrome infectieux avec température oscillante, une anémie hypochrome et une polynucléose sanguine.
Quatre hémocultures sont positives au staphylocoque doré.
Par ailleurs du staphylocoque doré est isolé dans le pus de l'orifice de la sous-clavière, dans les selles et dans les crachats.

Les données biologiques sont les suivantes : leucocytose à 15 500 et la VS à 50 %.

Le dosage des AASTL montrent des taux inférieurs à 0,7 U.I. le 19 janvier 1974, à 0,7 U.I. le 21 janvier, à 2 U.I. le 4 février, inférieur à 0,7 U.I. le 14 février, à 2,25 U.I. le 22 février et enfin, à 1,35 U.I. le 5 mars.

Le traitement institué au départ à base de céfalotine + gentamycine pendant 10 jours puis méthicilline + gentamycine entraîne une guérison clinique.

RESUME :

Septicémie à staphylocoque avec augmentation discrète AASTL (2,25 U.I. la 9ème semaine).

OBSERVATION N° 67 Service du Professeur BERTOYE - H - 54100

SIM. Robert - 68 ans -

Il entre le 12 mars 1974.

Comme antécédents, on peut noter en octobre 1970, une hémiplégie droite ayant complètement régressé actuellement.
En février 1971, ce malade est traité pour une artériopathie des deux membres inférieurs. Enfin, en juillet 1971, il est soigné pour une furonculose.

L'histoire actuelle est marquée par l'inauguration d'un syndrome septicémique, le 18 février 1974 avec une fièvre à 40°, des frissons, des vomissements une diarrhée.

Les hémocultures ont révélé un staphylocoque doré à ce moment-là, et malgré un traitement avec céfalotine + gentamycine puis gentamycine + pristinamycine, il n'y a pas eu de résultats apparents.

A l'entrée, on a toujours la persistance de la septicémie à staphylocoque avec une température élevée. En effet, le 13 mars 1974, deux hémocultures sont positives au staphylocoque doré.
Les données biologiques sont les suivantes : une leucocytose à 9900 globules blancs, la VS à 45 %.

Les AASTL du 12.3.74 sont à 0,7 unité ; et celles du 19.3.74 sont inférieures à 0,7 U.I.

Malgré un traitement avec méthicilline 10 gr/j et gentamycine 180 mg/j, le malade décède 13 jours plus tard.

RESUME :

Septicémie à staphylocoque avec des AASTL normales (0,7 U.I. à la 4ème et 5ème semaine).

OBSERVATION N° 68 Service du Pr. BERTOYE - N° 34839 -

ROG. Guy - 43 ans -

Il entre dans le service le 11 octobre 1974 pour une phlébite de la jambe droite.

Dans les antécédents de ce sujet obèse, on note une staphylococcie cutanée récidivante depuis le mois de mars 1973, avec à l'époque un taux d'AASTL.à 1 U.I

A l'entrée, l'examen montre un mollet droit empâté et tuméfié et un furoncle à la face antérieure du genou droit dont le prélèvement révèle la présence d'un staphylocoque doré.

Les données biologiques sont les suivantes :
une leucocytose à 11 700 et une VS à 30 %.
Le 14 octobre, le taux des AASTL est à 0,95 U.I.

Le traitement antibiotique comprenant l'association de méthicilline 8 g/j et gentamycine 120 mg/j pendant 3 semaines, entraîne la guérison clinique.

Par ailleurs, la phlébite traitée aux anti-coagulants régresse rapidement. Pendant l'hospitalisation, une hyperglycémie provoquée s'étant révélée perturbée, un régime anti-diabétique est préconisé au malade.

RESUME :

Staphylococcie cutanée chronique avec AASTL négatives (1 U.I. à la 2ème semaine et 0,5 U.I. à la 2ème semaine après la récidive).

OBSERVATION N° 69 Service du Professeur BERTOYE - N° 33191 -

AND. Andrès - 57 ans -

Il entre dans le service le 25 juin 1973 (au 28 août 1973) puis du 1 au 7 février 1974.

Le malade signale des épisodes de sciatalgies depuis quelques années.

L'histoire actuelle débute il y a 3 mois par une sciatique gauche rebelle de topographie S_1 pour laquelle le malade subit des infiltrations épidurales et un traitement anti-inflammatoire. Il y a une quinzaine de jours, apparaît un tableau complexe associant un syndrome infectieux, un syndrome méningé et un syndrome neurologique avec des troubles sphinctériens à type de rétention urinaire, une abolition des réflexes ostéo-tendineux (achilléens et rotuliens).

A l'entrée, la température est à 39°.
Quatre hémocultures sont positives au staphylocoque doré.
Le 26 juin, on isole également du staphylocoque doré dans le LCR et dans la gorge.

Les AASTL qui étaient tout d'abord à 1,6 U.I. le 13 juillet s'élèvent à 21 U.I. le 19 juillet pour redescendre à 9 U.I. le 13 septembre, à 4 U.I. le 16.

Le malade reçoit un traitement anti-inflammatoire et antibiotique (méthicilline 12 gr/j et gentamycine 240 mg/j, puis 120 mg/j) pendant 2 mois entraînant la guérison.
Les AGSTL sont positives à 1/640 (1 seul dosage le 19 juillet).
Au début de l'année 1974, les AASTL sont normales (0,9 U.I. le 31 janvier et 0,85 U.I. le 2 février).

RESUME :

Epidurite staphylococcique à la suite d'une injection épidurale pour une sciatique. Le dosage des AASTL montre une élévation importante (21 U.I.) dès la 6ème semaine puis un retour à la normale très progressif en 6 mois.
Les AGSTL sont également positives à la 6eme semaine.

OBSERVATION N°70 Service du Pr. BLATOYE - N° 37,17 -

MEZ. Achause - 53 ans -

Il entre dans le service le 25 octobre 1976 pour un état septicémique.
Deux jours auparavant, un syndrome infectieux s'installe avec une température à 39°, une VS à 70 %, une leucopénie et un pouls dissocié, des troubles digestifs et une splénomégalie modérée, l'ensemble évoquant une fièvre ~~une fièvre~~ typhoïde d'autant plus qu'il existe un certain tuphos.

Cependant, le séro-diagnostic est négatif et 4 hémocultures mettent en évidence le 28 octobre un staphylocoque doré.
Celui-ci est d'ailleurs retrouvé à la coproculture et à la culture du prélèvement d'un cathéter quelques jours plus tard. Le 4 novembre, les AASTL sont à 1,9 U.I..

Un traitement antibiotique associant pristinamycine et tobramycine pendant 40 jours entraîne la guérison clinique.

RESUME :

Septidémie à staphylocoque sans cause apparente avec un taux d'AASTL négatif à la 2ème semaine (1,9 U.I.).

OBSERVATION N° 71 Service du Pr. BERTOYE - N° 37098 -

FRE. Alexandra - 14 mois -

Elle entre dans le service le 14 août 1976 pour une staphylococcie cutanée rebelle.
En mai 1976, un phlegmon de la cuisse est incisé sous anesthésie générale.
Par la suite, une pyodermite staphylococcique du siège s'installe, résistante aux divers traitements antibiotiques préconisés.

A l'entrée, on note quatre furoncles localisés au niveau des fesses et des racines des cuisses, de volumineuses adénopathies inguinales bilatérales.
L'examen général est par ailleurs normal, cette enfant ne présente ni état pré-diabétique ni déficit immunitaire.
La VS est à 35 %.
Du staphylocoque doré est retrouvé dans le prélèvement des furoncles.

Au bout de 10 jours de traitement antibiotique anti-staphylococcique (pristinamycine 100 mg/Kg/j) associé à des pansements alcoolisés, l'état local s'améliore nettement. La VS revient à 18 %.

Les AASTL qui étaient à 2,5 U.I. le 16 août puis à 3 U.I. le 26 août se normalisent le 3 septembre (1,8 U.I.).
L'évolution étant favorable, la malade sort du service avec une ordonnance de pristinamycine 1 g 25 /j pendant 3 semaines.

RESUME :

Staphylococcie cutanée chronique avec élévation du taux des AASTL (3 U.I.) à la 12ème semaine.

OBSERVATION N° 72 Service du Pr. BERTOYE - N° 37-III -

HIR. Abdelghani - 8 ans -

Il est adressé dans le service le 20 août 1976 pour une lymphoréticulose bénigne d'inoculation.
Il y a 3 jours, à la suite d'une morsure de chat à la main droite, cet enfant présente un état fébrile, une anorexie, puis des furoncles apparaissent sur l'abdomen et le dos, accompagnés d'adénopathies axillaires.

A l'examen, en plus des furoncles on note une température à 38°, une hépato-splénomégalie, des micropolyadénopathies surtout axillaires et inguinales douloureuses à la palpation.
Par ailleurs, on remarque la présence de cicatrices, séquelles d'une furonculose ancienne probable.
La VS est à 25 %.
Bien que les hémocultures restent stériles, différents prélèvements au niveau de la gorge, des furoncles et de la plaie de la main droite mettent en évidence un staphylocoque doré.

Les AASTL sont à 2 U.I. le 23 août et à 1,4 U.I. le 2 septembre.

Avec un traitement anti-staphylococcique (gentamycine 60 mg/j et méthicilline 2,5 g/j puis staphylomycine 2,5 g/kg/j) pendant 3 semaines, l'évolution est favorable.

RESUME :

Staphylococcie cutanée chronique avec taux des AASTL normaux à la 1ère et 3ème semaine.

OBSERVATION N° 73 Service du Professeur BERTOYE - N° 34064 -

BER. Jeanne - 77 ans -

Elle entre dans le service le 5 mars 1974 pour de multiples abcès de la fesse.
Au début de l'année 1974, elle présente un abcès de la lèvre inférieure, soigné par un traitement antibiotique.
Puis, le 15 février 1974 apparait une furonculose fessière.
Les hémocultures ont révélé à ce moment-là un staphylocoque doré. Cependant, malgré un traitement antibiotique, la staphylococcie persiste.

A l'entrée, la malade est apyrétique. Les prélèvements de nez et les prélèvements bactériologiques sur les furoncles des fesses révèlent la présence du staphylocoque doré.
Les hémocultures sont négatives. On a une leucocytose à 9 000 avec une polynucléose à 85 %.

Le 6 mars 1974, les AASTL sont à 6 U.I.

Cette malade reçoit d'abord 12 g/j de méthicilline et 180 mg/j de gentamycine pendant huit jours, puis 2,50 g/j de pristinamycine pendant 3 semaines, associé à un traitement local puissant.
L'évolution clinique est favorable.

RESUME :

Staphylococcie cutanée chronique fessière chez une malade grabataire sans antécédents.

Le taux des AASTL (un seul dosage) est élevé à 6 U.I. la 3ème semaine.

OBSERVATION N° 74 Service du Professeur BERTOYE - N° 33912 -

BOR. Sandrine - 2 mois -

Elle entre dans le service le 24 janvier 1974 pour une staphylococcie cutanée ayant commencé le 8ème jour après la naissance, et n'ayant pas cédé malgré un traitement local et général (gammaglobulines notamment).

Actuellement, elle présente une température à 38°4, des furoncles au niveau du dos et du bras gauche.

Le prélèvement du pus des furoncles permet d'isoler du staphylocoque doré.

Le seul dosage d'AASTL le 25 janvier est négatif (inférieur à 0,7 U.I.).

Le traitement associant de la pristinamycine à des pansements humides alcoolisés pendant 2 semaines entraîne la guerison. On prolonge le traitement pendant encore 15 jours.

RESUME :

Staphylococcie cutanée chronique.
AASTL normales (inférieurs à 0,7 U.I.) à la 8ème semaine.

OBSERVATION N° 75 Service du Professeur BERTOYE - N° 37527 -

AUB. Jean-Claude - 18 ans -

Il entre dans le service le 29 décembre 1976 pour une septicémie à staphylocoq
Tout débute le 25 décembre par une température à 40°, des troubles digestifs accompagnés d'une éruption érythémateuse diffuse. Deux jours plus tard, il est hospitalisé et du staphylocoque doré est isolé dans 5 hémocultures.
Il existe une leucocytose à 26000 et une réaction méningée à la ponction lombaire.

Un traitement immédiatement mis en route avec méthicilline 12 g/j, et gentamyci 240 mg/j amène l'amélioration de l'état clinique.
Il passe dans le service devant la persistance de la fièvre et l'apparition d'un souffle holosystolique d'insuffisance mitrale à 3/6 sans 3ème bruit.

A l'entrée, il existe en effet une endocardite infectieuseà localisation mitrale, quelques troubles de conscience, une atteinte cutanée à type de pyodermite à petites vésicules et une thrombopénie importante.

Le 5 janvier 1977, les AASTL sont à 12,6 U.I.

Le traitement antibiotique à visée anti-staphylococcique est renforcé à 18 g de méthicilline et 320 mg/j de gentamycine mais devant l'apparition d'une hématurie importante, on change de thérapeutique : gentamycine 180 mg/j et céfalotine 10 g/j.

Le staphylocoque isolé à l'hémoculture n'ayant poussé qu'en milieu anaérobie, 11 séances d'oxygénothérapie hyperbare sont pratiquées.

Le 13 janvier, les AASTL sont à 16,8 U.I. et les AGSTL sont à 1/160.
Le 26 janvier, les AASTL sont à 16 U.I. et les AGSTL à 1/160.

Il sort du service le 1er février, et il reçoit de la vancomycine jusqu'en mars puis il part en convalescence,dans un centre cardiologique,avec des séquelles cardiaques importantes (grosse insuffisance mitrale par rupture de cordage).

RESUME :

Septicémie à staphylocoque ayant entrainé une endocardite infectieuse à localisation mitrale.

Les AASTL sont élevées dès la 2ème semaine (12,6 U.I).Cependant, les AGSTL sont négatives (1/160 à la 3ème et 5ème semaine).

OBSERVATION N° 76 Service du Professeur BERTOYE - N° 32794 -

CIN. Marie - 61 ans -

Elle entre dans le service le 19 mars 1973.

Dans ses antécédents, la malade est hospitalisée en janvier 1973 pour une angine à staphylocoque avec de volumineuses adénopathies sous maxillaires bilatérales ayant évolué vers l'abcédation.
On pratique un drainage des deux côtés et un traitement médical avec oxacilline est institué. L'évolution est favorable.
Il y a quelques jours, apparait une pyodermite au niveau de la main gauche et de la face avec une température à 38°-39°.

A l'entrée, la malade est obnubilée, polypnéique ; la température s'élève à 40°7.
De nombreuses hémocultures mettent en évidence un staphylocoque doré.
Les AASTL sont à 3 U.I. le 23 mars.

Les données biologiques sont les suivantes :
VS à 55 % mais leucopénie à 3 000 ; le bilan hématologique est en faveur d'une leucémie lymphoïde chronique.

Malgré un traitement intensif avec 14 g/j de méthicilline et 120 mg/j de gentamycine, la malade décède le 26 mars.

RESUME :

Septicémie à staphylocoque chez une malade atteinte de leucémie lymphoïde chronique.

Les AASTL sont discrètement élevées (3 U.I. à la 8ème semaine).

OBSERVATION N° 77 Service du Professeur BERTOYE - N° 36 327 -

ZAA. Soufia - 28 ans -

Elle entre dans le service le 21 janvier 1976 pour une septicémie à staphylocoque.

L'histoire actuelle débute le 13 janvier 1976 par un accouchement avec rupture tardive de la poche des eaux, et épisiotomie.
Deux jours plus tard, apparaît une température à 40°.
Du staphylocoque doré est isolé dans les hémocultures.

A l'entrée, un traitement antibiotique est immédiatement institué avec gentamycine 160 mg/j , méthicilline 8 g/j.

Les AASTL sont à ce moment-là négatives (inférieures à 0,7 U.I.)

Un écoulement vaginal purulent nécessite une aspiration utérine dont le prélèvement révèle la présence de staphylocoque doré.
Une localisation pulmonaire de la septicémie est mise en évidence, et les décharges bactériémiques se poursuivent malgré une antibiothérapie efficace ; l'hystérectomie est préconisée. On découvre au cours de l'intervention un volumineux phlegmon du ligament large droit.
L'évolution clinique est très favorable.

Cependant, à la suite de la pose d'un cathéter au bras droit, apparaît une thrombose de la veine cave supérieure qui est traitée par des anti-coagulants.

RESUME :

Septicémie à staphylocoque du post-partum à point de départ utérin.

Les AASTL sont négatives (inférieures à 0,7 U.I.) la première semaine.

OBSERVATION N °78 Service du Professeur DUVERNE - N° 14 134 -

GAY Jean - 65 ans -

Il entre dans le service le 24 juillet 1976 pour un purpura des membres inférieurs.

Il y a un mois, à la suite d'une plaie du coude gauche négligée, apparaissent des polyarthralgies accompagnées de taches purpuriques au niveau des jambes.

Le malade reçoit un traitement anti-inflammatoire et les douleurs articulaires disparaissent en 3 jours mais le purpura s'étend en nappe aux cuisses et aux bras.
Le malade est apyrétique.

A l'entrée, la température est à 38°, les hémocultures restent stériles. La VS est à 65 %.
Un prélèvement est effectué au niveau de la plaie du coude gauche : un staphylocoque doré est isolé à la culture.
Une biopsie pratiquée au niveau des éléments purpuriques et bulleux objective le diagnostic de vascularite allergique et entraine la suppression des anti-inflammatoires.

A partir du 4 août, le malade reçoit 4 g/j d'ampicilline pendant 20 jours puis 1,5 g/j d'oléandomycine pendant 15 jours.

Les AASTL qui étaient à 0,8 U.I. le 23 juillet passent à 1 U.I. le 4 août, à 15 U.I. le 16 août et à 20 U.I. le 3septembre.
Le 15 septembre, la VS est à 50 %, la cicatrisation est très lente à obtenir au niveau des zones de sphacèles.

RESUME :

Purpura bulleux et nécrotique des membres inférieurs, d'origine infectieuse (staphylococcique) avec vascularite allergique.

Les AASTL sont très élevées à la 8ème semaine.

OBSERVATION N° 79 Service du Professeur DUVERNE - N° 14 111 -

SAU. Pierre - 62 ans -

Il entre dans le service le 28 avril 1976 pour une dermite infectieuse du membre inférieur droit apparue depuis 5 jours.

Dans ses antécédents, on note un mal de Pott en 1942 et une tumeur blanche du genou droit dix ans plus tard.

A l'entrée, le malade est apyrétique, la VS est à 55 % et il existe une leucopolynucléose.
Sur la jambe droite, il existe de nombreuses bulles et des zones de nécrose.

Les AASTL sont inférieures à 1 U.I. la 2ème semaine.

Un prélèvement au niveau d'une bulle révele la présence d'un streptocoque et d'un staphylocoque doré.

Au bout d'un mois de traitement local avec de la rifamycine et général avec de l'ampicilline et des anti-inflammatoires, le membre inférieur n'est plus douloureux et a diminué de volume.
Cependant, quelques trajets fistuleux persistent.

Le 21 mai, les AASTL sont à 1 U.I.

Au mois de juin, devant l'évolution peu favorable des lésions, le traitement est modifié avec 4 g /j de céfalotine et 80 mg/j de gentamycine.

Le 18 juin, les AASTL sont à 10 U.I. puis à 7 U.I. le 23 juillet et à 0,8 U.I. le 16 août.

RESUME :

Surinfection staphylococcique sur une dermite de la jambe droite.

Les AASTL sont très positives à la 8ème semaine (10 U.I.) et se normalisent à la 16ème semaine (0,8 U.I.).

OBSERVATION N° 80 Service du Docteur ENONOT

BAU. Marius - 69 ans -

Il entre dans le service le 16 mars pour une pneumopathie.

Dans les antécédents, il n'y a rien de particulier, mis à part un ulcère gastrique bien traité médicalement. Cependant, le 14 janvier dernier, une gastrectomie partielle est réalisée.
Cinq jours après l'intervention survient une pneumopathie droite qui s'excave rapidement et rétrocède à un traitement antibiotique.

Début février, le malade est de nouveau hospitalisé pour une réascension thermique.
A cette occasion, du staphylocoque doré est isolé dans l'expectoration purulente.

Malgré un traitement antibiotique (gentamycine et céfalotine) du 4 au 16 mars, la fièvre persiste. Il est transféré dans le service.

A l'examen, il existe de fréquentes quintes de toux, de nombreux râles crépitants de la base droite.
Le malade a maigri de dix kilos en deux mois.
La température est à 38° 7.

Les radiographies pulmonaires confirment le diagnostic de pneumopathie aigüe de la base droite.

Les données biologiques sont les suivantes :
VS à 57 %, leucocytose à 11 500.

Les AASTL du 23 mars 1977 (donc 8 semaines après le début de l'affection clinique) sont à 18,5 U.I.. Les AGSTL sont à 1/320.

La guérison est obtenue progressivement, à la suite d'un traitement de 3 semaines comportant entre autres, 1200 mg/j de lincomycine.

RESUME :

Pneumopathie à staphylocoque avec examens sérologiques positifs à la 6ème semaine (AASTL à 18,5 U.I., AGSTL à 1/320).

OBSERVATION N° 81 Service du Docteur EMONOT

BER. Elie - 85 ans -

Il entre dans le service le 14 mars 1977 pour une déshydratation.

Dans ses antécédents, on note un cancer de la prostate découvert en 1967 et soigné actuellement par des oestrogènes de synthèse (1 cp/4 j pendant 20 j/mois).

Il y a 3 semaines, ce monsieur est victime d'un accident de la circulation (traumatisme crânien, fracture de POUTEAU à droite et fracture de côte du même côté).

A l'entrée, on constate une baisse de l'état général accompagné d'une dyspnée et d'une température à 38°5.

Les données biologiques sont les suivantes :
VS à 37 % le 15 mars et leucocytose à 12 400 le 22 mars.

Une fibroscopie suivie d'une aspiration bronchique, est pratiquée le 15 mars.

Le prélèvement "in situ" et la culture mettent en évidence un staphylocoque doré.
Par contre 3 hémocultures restent négatives.

Les radiographies pulmonaires confirment l'existence d'une pneumopathie droite

Un traitement de 3 semaines, à base d'ampicilline (3 x 2 g/j) de sulfaméthoxazole (2 g/j) associé à 40 mg/j de corticoïde, entraîne la guérison de cet épisode infectieux pulmonaire.

Les AASTL sont négatives la 1ère et la 2ème semaine (inf. à 0,7 U.I. et 1 U.I. mais les AGSTL sont à 1/320 la 2ème semaine.

RESUME :

Pneumopathie à staphylocoque avec des AASTL négatives et des AGSTL positives (1/320 à la 2ème semaine).

OBSERVATION N° 82 Service du Professeur SCHNEPP - N° 5128 -

DAY. Frédéric - 17 ans -

Il entre dans le service le 30 juillet 1975.

Dans ses antécédents, on note une fracture de la diaphyse fémorale gauche et du bassin lors d'un accident de la circulation le 29 juin et traitée par un enclouage centro-médullaire du fémur gauche.

A l'entrée, il existe un début d'escarre sacré et un escarre sus-malléolaire droit réagissant bien au traitement médical.
Par la suite, en octobre, la hanche gauche se met en flexum non réductible.
le 14 janvier 1976, on enlève une volumineuse masse osseuse interposée entre le bassin et le trochanter gauche. Un hématome fait son apparition à ce niveau, dans lequel on isole un staphylocoque doré.

Par ailleurs, on isole du staphylocoque doré au niveau de la plaie du talon. Cependant, les hémocultures restent stériles.

Le malade reçoit un traitement antibiotique à visée antistaphylococcique (160 mg/j de gentamycine et 4 g/j de méthicilline) du 10 février au 10 avril puis le relais est pris par la pristinamycine.
La VS qui était à 38 mm le 3 février passe à 95 mm le 10 février puis à 65 le 18 février.

Les AASTL sont à 0,7 U.I. le 13 février, à 0,8 U.I. le 27 février puis à 0,8 U.I. le 13 avril, enfin à 0,9 U.I. le 12 mai.

Malgré quelques épisodes fébriles en juin, le malade sort de l'hopital sans traitement.

RESUME :

Staphylococcie des parties molles à la suite d'une intervention sur la hanche gauche.

Les AASTL sont négatives.

– C – LES OSTEO - ARTHRITES INFECTIEUSES NON STAPHYLOCOCCIQUES

OBSERVATION N° 83 Service du Professeur LEJEUNE - H - 1364

FOU. Grimond - 37 ans -

entre dans le service le 21 avril 1972 pour une arthrite du poignet droit.

On note dans ses antécédents un ulcère gastrique en 1967 et une entorse du poignet droit en 1960.

A l'entrée dans le service, il présente des douleurs et une impotence du poignet droit depuis dix jours, traitées sans effet par indométacine puis colchicine et phénylbutazone.
La température à 39° le 10 avril est descendue à 37°8 sous anti-inflammatoires.

A l'examen, on remarque que la main est tuméfiée. Les doigts sont boudinés mais mobiles ; par contre, le poignet n'est pas mobilisable.

Les données biologiques sont les suivantes :
VS à 115 mm, leucocytose à 6 500 le 17 avril, 9 500 le 18 avril dont 75 % de polynucléaires.

La ponction articulaire retire quelques cm3 d'un liquide trouble dans lequel est isolé un streptocoque bêta-hémolytique.
Une hémoculture est négative. Les anticorps antistreptococciques restent négatifs ; les AASTL qui étaient à 1,9 U.I. le 20 avril s'élèvent à 8 U.I. le 3 mai. Les sérodiagnostics de brucellose, rickettsiose sont négatifs.

Les radiographies initiales sont normales alors que le 9 mai on observe une ostéoporose du poignet, essentiellement au niveau du grand pyramidal avec des zones claires d'aspect géodique et un pincement des interlignes carpiens.

Le traitement comporte une immobilisation et une antibiothérapie à visée anti-staphylococcique et anti-streptococcique.

Le traitement antibiotique est tout d'abord double avec gentamycine 80 mg I.M. et méthicilline 6 g en perfusion du 22 avril au 13 mai puis gentamycine 80 mg I.M. et pristinamycine 3 g per os du 13 mai au 24 mai, puis pristinamycine 2 g et lincomycine 1,5 g per os du 24 mai au 24 juin.

Le poignet est immobilisé dans une gouttière plâtrée du 22 avril au 24 mai, puis une rééducation douce est entreprise. La température se normalise le 1er mai, la VS est à 14 mm le 6 mai. A l'ablation du plâtre, le poignet n'est plus douloureux

RESUME :

Arthrite septique du poignet droit sans porte d'entrée décelée mais avec élévation significative du taux des AASTL à la 8ème semaine. Mais un streptocoque bêtá - hémolytique est isolé dans l'articulation.

OBSERVATION N ° 84 Service du Professeur LEJEUNE - F - 2326

ALL. Marie-Louise - 52 ans -

entre dans le service le 10 juillet 1973 pour une arthrite de la cheville gauche, évoluant depuis plusieurs mois.

On note dans ses antécédents, une décompensation ictéro-hémorragique d'une cirrhose probablement éthylique et traitée entre autres par une corticothérapie générale.

Depuis le mois de mai 1973, elle présente une arthrite inflammatoire de la cheville gauche avec impossibilité d'appui, oedème et chaleur locale ; la malade a été sucessivement traitée par des salycilés, de la colchicine, et allopurinol puis finalement par deux millions de pénicilline du 28 juin au 10 juillet en fonction d'une VS à 133 mm, d'une acide urique à 37 mg/l.

A l'entrée dans le service, la température, autour de 38° la semaine précédente, est redevenue normale et l'état général est bon. La malade souffre de sa cheville en permanence.
A l'examen, on note un oedème de la cheville, sillonnée de veinules avec augmentation de la chaleur locale, mais la palpation est indolore. Il existe un ulcère variqueux du côté droit.

Les données biologiques sont les suivantes :
VS à 92 mm, leucocytose 2 500 /mm3.

Le 30 juillet, la ponction articulaire ramène un liquide trouble dans lequel on isole un alcagènes denitrificans et un escherichia coli.

Les AASTL sont élevées à 9,4 U.I. le 8 juillet et le taux diminue progressivement au cours du traitement pour atteindre 0,9 U.I. le 14 janvier. Les AGSTL sont à 1/1280 le 13 juillet et le 20 juillet. Elles se normalisent à la 70ème semaine seulement.

L'examen radiographique révèle une atteinte de l'articulation sous-astragalienne avec pincement flou, érosion de l'interligne et ostéoporose régionale ponctuée.

Le traitement comporte une antibiothérapie active sur le staphylocoque, avec céfalotine 3 g IV et gentamycine 80 mg IM du 30 juillet au 7 août, céfalotine 4 g et pristinamycine 2 g per os du 10 août au 11 septembre, puis pristinamycine 2 g et lincomycine 600 mg per os du 11 sepembre au 14 janvier 1974.

Le pied est immobilisé dans une gouttière plâtrée du 30 juillet au 15 novembre, puis la marche est autorisée sans appui ;le 15 janvier l'appui est autorisé avec une canne. L'état local s'améliore rapidement avec le traitement antibiotique, et le 17 septembre la cheville est froide, peu g onflée et non douloureuse. La température reste normale au cours de l'évolution, la VS diminue progressivement ; elle est à 40 mm le 29 août, à 35 mm le 13 septembre.

Le 6 novembre, la cheville n'est plus douloureuse mais il existe une limitation fonctionnelle.

RESUME :

Arthrite septique d'évolution torpide abâtardie par 12 jours de pénicilline Chez une femme de 52 ans ayant déjà présenté une décompensation ictéro-hémorragique d'une cirrhose du foie.On découvre deux germes dans le liquide articulaire : alcagenes denitrificans et escherichia Coli. Les AASTL sont élevées à 9,4 U.I. dès la 6ème semaine et se normalisent à la 21ème semaine (1,9 U.I.). Par contre, les AGSTL qui sont à 1/1280 à la 7e semaine se normalisent seulement à la 70ème (1/160).

OBSERVATION N° 85 Service du Professeur LEJEUNE - H - 2059

MON. Georges - 61 ans -

entre dans le service le 21 mai 1974 pour une arthrite septique du genou gauche traitée déjà depuis 8 jours.

Il s'agit d'un éthylique ancien avec cirrhose hépatique stabilisée depuis 1960. Le 18 avril 1974, il est hospitalisé pour un ictère par hépatite apparu le 15 mars. Il existe par ailleurs, une arthrite du genou droit évoluant progressivement depuis un mois, à la suite d'un traumatisme du genou sur gonarthrose avec hydarthrose. Le 3 mai 1974, la douleur est intense et nocturne, l'impotenc fonctionnelle totale.
L'examen révèle un genou en flexum raide, fluctuant et une amyotrophie du quadriceps.

Les données biologiques sont les suivantes :
VS à 75 mm, leucocytose à 4 700/mm3.
La ponction du genou pratiquée le 3 mai retire un liquide d'aspect purulent dans lequel on trouve des hématies et de nombreux polynucléaires altérés. Un klebsellia pneumoniae est identifié dans les cultures. Deux hémocultures permettent d'isoler le même germe. Les urocultures identifient aussi un klebsel lia pneumoniae.

Les AASTL restent inférieures à 2 U.I.. Les AGSTL sont négatives à la 10ème et 12ème semaine (1/80 et 1/160).

Le sérodiagnostic d'infection à klebsellia est positif à 1/152e de même que les sérodiagnostics anti-escherichia coli, antiproteus et antipseudomonas aeruginosa, à des taux moindres.

Les radiographies révèlent une ostéoporose et un pincement de l'interligne pouvant correspondre à une arthrose ancienne mais les tomographies précisent une érosion des surfaces articulaires.

Le traitement comporte :
- une seconde ponction articulaire le 10 mai qui ne ramène rien.
- une antibiothérapie avec 4 millions de colistine IM du 3 mai au 14 mai, puis ampicilline 6 g IV et gentamycine IM (doses variant de 160 mg à 80 mg selon le taux d'urée sanguine) du 14 mai au 6 juin, enfin gentamycine seule 180 mg du 6 juin au 14 septembre.
- une immobilisation en gouttière plâtrée du 3 mai au 20 juin, puis une mobilisation prudente.

L'amélioration de l'état du genou est rapide. La température se normalise partiellement le 14 mai puis redevient tout à fait normale après un accès à 39° le 3 juin. L'évolution de la VS est ininterprétable du fait des anomalie hépatiques.

Le malade est revu le 19 septembre 1974 avec à l'examen radiographique une aggravation discrète des signes d'arthrose du début, un genou raide mais sans signes inflammatoires locaux. La flexion est limitée à 95 °. Le 24 septembre, le malade ne souffre plus mais garde la même limitation fonctionnelle.

RESUME :

Arthrite septique du genou gauche sur gonarthrose ancienne chez un cirrhotique présentant une hépatite virale. Un Klebsellia pneumoniae est isolé dans l'articulation, dans 2 hémocultures et dans les urines. Les réactions sérologiques s positives pour de nombreux Gram négatif. Les AASTL et les AGSTL sont négatives

OBSERVATION N° 86 Service du Professeur LEJEUNE - N° 2318 -

PRA. Michel - 16 ans -

Il entre dans le service le 16 août 1973 pour un mal de Pott D_7 D_8.

Des douleurs dorsales irradiant en ceinture ont amené la découverte le 2 avril 1973 de lésions destructives D_7 D_8 avec une opacité évoquant un abcès.
A ce moment-là, la VS était à 57 mm. Le diagnostic de mal de Pott est suspecté devant les lésions "radiologiques" et la positivité récente de la cuti.

Le traitement se compose alors de 600 mg de rifamycine de 1600 mg/j d'éthambutol et de 500 mg d'isoniazide associé à une immobilisation plâtrée.

A l'entrée dans le service, la VS est à 2 mm, le malade est apyrétique.

Les AASTL sont à 1,55 U.I. le 27 août.

Le 10 septembre, on a la confirmation bactériologique de la nature tuberculeuse des lésions vertébrales.

On a la surprise de constater, lors d'un nouveau bilan radiologique, une évolution très favorable de ces lésions osseuses en D_7 D_8 avec déjà l'apparition d'images de reconstruction.

Le traitement est poursuivi encore pendant un an et demi.

RESUME :

Mal de Pott D_7D_8 avec AASTL négatives (1,55 U.I.) à la 18ème semaine.

OBSERVATION N° 87 Service du Professeur LEJEUNE - N° 2989 -

AST. Vastle - 54 ans -

Il entre dans le service le 16 août 1974 pour des dorsalgies rebelles et un état subfébrile depuis un mois.

Dès l'arrivée, la concordance des examens biologiques et radiologiques plaide en faveur d'un mal de Pott D_{11} D_{12} .

Les AASTL du 19 août 1974 sont négatives (inférieures à 0,7 U.I.).

Pendant un an, il reçoit une triple antibiothérapie avec isoniazide, rifamycine éthambutol associée à une immobilisation plâtrée.

Devant l'élévation des transaminases, on décide de supprimer la rifadine.

Au bout de 20 mois de traitement, le malade est apyrétique, la VS est à 23 mm, les transaminases et la numération formule sanguine sont normales.

Les radiographies montrent la constitution d'un bloc en D_{11} - D_{12}.

Le malade peut être considéré comme guéri.

RESUME :

Mal de Pott D_{11} D_{12} avec AASTL négatives (inférieures à 0,7 U.I.) à la 4ème semaine.

OBSERVATION N° 88 Service du Professeur LEJEUNE - 1993 -

RUB. Manuela - 51 ans -

Elle entre dans le service le 18 novembre 1972 pour des douleurs aigües de la sacro-iliaque gauche.

Dans ses antécédents, on note une endométrite bacillaire traitée médicalement en 1951.
En juin 1972, à la suite d'une hystérectomie, la malade se plaint de lombalgies aigües, permanentes non calmées par les antalgiques habituels.

A l'entrée, l'état général est bon, la VS est à 72 mm.
Il existe donc une douleur sourde au niveau de l'articulation sacro-iliaque gauche correspondant à la radiographie à un élargissement de l'interligne avec un aspect grignoté du bord iliaque.

Les AASTL sont à 1,6 U.I. le 20 novembre, à 0,85 U.I. le 7 décembre et à 1,8 U.I. le 15 janvier 1973.

Devant l'échec du traitement antibiotique (céfalotine et gentamycine) pendant 2 mois, une intervention exploratrice en février 1973 est préconisée. On découvre un abcès volumineux sur l'articulation dont le prélèvement révèle la présence de Bacille de Koch.

Un traitement antituberculeux est immédiatement institué avec de la rifamycine de l'isoniazide et de l'éthambutol pendant 18 mois.

Au bout de trois mois, les douleurs lombaires sont disparues.

RESUME :

Sacro-iléite tuberculeuse gauche avec AASTL négatives.

OBSERVATION N° 89 Service du Professeur LEJEUNE - N° 1957 -

TAL. Joséphine - 72 ans -

Elle entre dans le service le 18 décembre 1972 pour une suspicion de ténosynovite staphylococcique des fléchisseurs de la main droite.

L'histoire actuelle débute au mois de mai 1972 par une plaie septique sous-inguéale du pouce droit traité par des antibiotiques. Elle est hospitalisée une première fois au mois d'août suivant pour une tuméfaction de la main droite, avec un début de rétraction douloureuse des doigts.
Une intervention chirurgicale est pratiquée, où aucun germe n'est mis en évidence, suivie d'une antibiothérapie pendant 3 mois avec de la pristinamycine.

En octobre et en novembre, on remarque une très importante élévation du taux des AASTL (6 U.I. et 10 U.I.).

Devant la récidive de l'infection, elle est une nouvelle fois hospitalisée le 18 décembre 1972.

A l'entrée, il existe des douleurs et un empâtement net du poignet droit.
On a la suprise de constater, lors d'une nouvelle intervention chirurgicale, qu'il s'agit en fait d'une infection tuberculeuse car du BK est isolé in situ.

Les AASTL sont revenues à la normale le 19 décembre (1 U.I.).

Le traitement comporte donc 600 mg/j de rifamycine, 300 mg d'isoniazide et 1 g/j de streptocmycine, associé à une immobilisation plâtrée.

Au bout d'un mois de traitement, l'évolution est favorable.

RESUME :

Ténosynovite tuberculeuse des fléchisseurs de la main droite avec élévation très nette des AASTL à la 20ème semaine (6 U.I. et 10 U.I.) puis retour très rapide à la normale (1 U.I. à la 28ème semaine).

OBSERVATION N° 90 Service du Professeur LEJEUNE - 1907 -

TOL. Albert - 68 ans -

Il entre dans le service le 18 décembre 1972 pour une arthrite du pied gauche ayant débuté au mois d'août par des douleurs à la marche, sans notion de porte d'entrée.

A l'entrée, le malade est apyrétique, la VS est à 25 mm.
A l'examen, le pied gauche est douloureux et légèrement tuméfié.
Il existe sur les radiographies un pincement de l'interligne de Lisfranc, des géodes sur le scaphoïde et les têtes métatarsiennes.
Par ailleurs, on note une image opaque du sommet droit à la radiographie pulmonaire.

Les AASTL sont à 1 U.I. le 19 décembre.

Du BK est d'abord isolé dans la culture des crachats puis lors d'une ponction au niveau du tarse. La VS est à 60 mm.

Fin decembre, l'apparition d'un abcès chaud au niveau du gros orteil accompagné d'un mouvement fébrile fait pratiquer un nouveau bilan radiologique qui objective des images d'ostéoarthrite métatarsienne du gros orteil.
Une nouvelle ponction à ce niveau met en évidence du BK.

Un traitement antituberculeux est institué avec 1 g/j de streptomycine pendant 4 mois et 600 mg/j de rifamycine avec 300 mg/j d'isoniazide pendant 18 mois.
Le pied est immobilisé dans une gouttière plâtrée.

L'évolution est rapidement favorable.

Les AASTL sont à 1,35 U.I. le 17 janvier 1973 et à 1,1 U.I. le 26 septembre.

RESUME :

Ostéo-arthrite tuberculeuse métatarsienne du gros ortel droit. Les AASTL sont négatives à la 16ème, 20ème et 54ème semaine.

OBSERVATION N° 91 Service du Professeur BERTOYE - 36030

MON. Léon - 63 ans -

Il entre le 10 octobre 1975 pour une suspicion de spondylodiscite infectieuse.

Ce malade porteur d'une maladie de Dürhing-Brocq probablement associée à une lymphose chronique révélée par une lymphocytose périphérique et une hypo-alphaglobulinémie reçoit depuis octobre 1974 une forte corticothérapie (30 à 35 mg/j de prednisone).

Depuis l'été 1975, se sont succédés les accidents infectieux avec d'abord une infection urinaire à pyocyanique puis une septicémie à pyocyanique avec localisations purulentes au niveau du genou gauche et de l'épaule droite, traités par de la carbenicilline et de la gentamycine.
Par la suite, apparaissent des anévrysmes mycotiques du membre inférieur gauche (tibiale postérieure et poplité) et du membre supérieur droit (humérale).

Un traitement antibiotique avec de la tobramycine n'a pas empêché la constitution à bas bruit d'une spondylodiscite infectieuse L_1 L_2 et L_2L_3.

A l'entrée, la VS est élevée, et il existe des images évocatrices sur les clichés radiologiques.
Lors d'un clocher thermique, plusieurs hémocultures reviennent positives au pyocyanique.

Un traitement antibiotique associé à une immobilisation est préconisé jusqu'au mois d'avril 1976.

Les AASTL sont à 3,5 U.I. le 28 janvier 1976 et à 2 U.I. le 17 septembre.

RESUME :

Spondylodiscite infectieuse L_1 L_2 et L_2 L_3 à pyocyanique (hémocultures).

Les AASTL sont positives (3,5 U.I.) à la 24ème semaine et se normalisent à la 35ème semaine (2 U.I.).

— D — LES SUJETS TEMOINS

OBS.	NOM PRENOM	SEXE	DIAGNOSTIC	AASTL
1	EPI. Marie	F	Insuffisance rénale chronique	< 0,7
2	GUI. Joseph	M	Hemorragie méningée	2,13
3	BAU. Mariana	F	T.S.	0,85
4	JAM. Philippe	M	T.S.	2,85
5	COS. Maria	F	Agitation	1
6	ASS. Marie	F	Cirrhose biliaire primit ive	1
7	MON. Teresa	F	T.S.	1,1
8	MAN. Pierre	M	Insuffisance respiratoire	0,7
9	BAR. J.Louis	M	Déshydratation	< 0,7
10	MAL.	F	T.S.	0,7
11	FRA. Jean	M	T.S.	< 0,7
12	BAR. M.Gabrielle	F	T.S.	< 0,7
13	GRA. Georges	M	T.S.	0,7
14	COU. Victor	M	T.S.	1,2
15	HRO. Jiri	M	Epilepsie	1
16	PON. Daniel	M	T.S.	< 0,7
17	MOI. Joseph	M	Artérite	0,8
18	MAR. Aimée	F	T.S.	< 0,7
19	BAR. M.Pierre	F	Crise de tétanie	< 0,7
20	GAI. Emilienne	F	T.S.	0,7
21	BLA. J.Marc	M	T.S.	< 0,7
22	BER. Etienne	M	T.S.	0,7
23	QUE. Paule	F	T.S.	< 0,7
24	BER. Marcel	M	T.S.	< 0,7
25	BAS. Andrée	F	T.S.	1,2
26	SER. Robert	M	T.S.	0,85
27	GOU. Evelyne	F	T.S.	< 0,7
28	JEA. Claude	M	T.S.	2
29	SEY.	F	Leucémie	0,9
30	FAU. Marie	F	Anémie	0,9
31	RAS. Jean	M	Maladie de HODGKIN	0,8
32	LAG. J.Louis	M	T.S.	< 0,7
33	MON. Lucie	F	T.S.	0,75
34	REY. Serge	M	Troubles de l'équilibre	0,95
35	LOT.	F	T.S.	< 0,7
36	BAY. Renée	F	T.S.	< 0,7
37	MAL. Joseph	M	Epilepsie	0,75

OBS.	NOM PRENOM	SEXE	DIAGNOSTIC	AASTL
38	COL. M.Noëlle	F	T.S.	0,8
39	SOU. J.Pierre	M	Accident vasculaire cérébral	0,8
40	CHA. Gérard	M	Epilepsie	<0,7
41	CHA. Marius	M	Epilepsie	<0,7
42	FAY. Alphonse	M	Acropathie	0,8
43	KAC. Malika	F	Purpura	<0,7
44	GAM. Jose	M	Epilepsie	<0,7
45	SAV. Bertrand	M	T.S.	0,75
46	TER. Jacques	M	T.S.	1,2
47	AUF. Lucien	M	Accident vasculaire cérébral	0,8
48	TAH. Zorha	F	T.S.	<0,7
49	CHA. Régis	M	Accident vasculaire cérébral	<0,7
50	COS. André	M	Accident vasculaire cérébral	0,8
51	MAN. Kheira	F	Spasmophilie	1,1
52	GAA. Cécile	F	T.S.	0,8
53	BON. Georges	M	T.S.	<0,7
54	AGN. M.Thérèse	F	T.S.	0,9
55	ABR. Joséphine	F	T.S.	<0,7
56	FOR. Nadine	F	T.S.	0,8
57	TAN. J.François	M	T.S.	<0,7
58	QUI. Pierre	M	Infarctus du myocarde	1,8
59	TER. Claude	M	T.S.	<0,7
60	DUR. Louise	F	Accident vasculaire cérébral	2,8
61	CHA. J.Claude	M	T.S.	<0,7
62	CHA. Pierrette	F	Péricardite	<0,7
63	LAC. Micheline	F	T.S.	1,35
64	ROU. Marcel	M	Accident vasculaire cérébral	2,7
65	ORL. Vincentine	F	Agitation	<0,7
66	CHA. Monique	F	T.S.	<0,7
67	BOY. Marcel	M	Agranulocytose	<0,7
68	LAN. Joseph	M	Delirium Tremens	1,6
69	DEF. Marthe	F	T.S.	<0,7
70	MOL. Evelyne	F	T.S.	1,2
71	EDO. Joseph	M	T.S.	0,7
72	GIR. Martine	F	T.S.	<0,7
73	DAR. Claudius	M	T.S.	<0,7
74	PIA. M.Noëlle	F	T.S.	3,5

OBS.	NOM PRENOM	SEXE	DIAGNOSTIC	AASTH.
75	BEN. Ali	M	T.S.	1,5
76	PET. Muriel	M	T.S.	1,6
77	SCH. Paulette	F	Ictère	< 0,7
78	DUT. Marcelle	F	T.S.	< 0,7
79	DUB.	F	T.S.	< 0,7
80	ISS. Pierre	M	Hémorragie méningée	< 0,7
81	HEN.	F	T.S.	< 0,7
82	GAY. Annie	F	T.S.	< 0,7
83	PER. Pascal	M	T.S.	2,25
84	MAT. Didier	M	T.S.	2
85	DAV. Victorine	F	T.S.	< 0,7
86	DAL. Brigitte	F	T.S.	0,85
87	TSA. Marcelle	F	T.S.	0,8
88	DOU. Françoise	F	T.S.	2
89	ROB. Marguerite	F	T.S.	0,7
90	POI. Jeanne	F	Infarctus du myocarde	< 0,7
91	LHE. Jeannine	F	T.S.	0,7
92	FAY. Antoine	M	Delirium Tremens	< 0,7
93	CHA. Gisèle	F	T.S.	< 0,7
94	MAS. Régis	M	Insuffisance rénale	0,7
95	BRU. Cécile	F	Insuffisance rénale	0,7
96	COC. Louise	F	Péricardite	< 0,7
97	ODI. Marie	F	Infarctus du myocarde	< 0,7
98	NIC. Marie	F	T.S.	< 0,7
99	PLA. Yvonne	F	Delirium Tremens	< 0,7
100	VEL. M.Noëlle	F	T.S.	0,8
101	CHO. Bernard	M	T.S.	0,8
102	COU.	F	T.S.	< 0,7
103	BON. Germain	M	Hémorragie méningée	0,7
104	RUE. Andrée	F	Accident vasculaire cérébral	1,6
105	CHE. Albert	M	Accident vasculaire cérébral	0,85
106	HAB. Jacques	M	Hémiplégie gauche	0,75
107	KHA. Abdessadeq	M	T.S.	1,3
108	DEB. Auguste	M	Embolie pulmonaire	< 0,7
109	RIO. Severino	M	Infarctus du myocarde	0,75
110	REO. M.Rose	F	Accident vasculaire cérébral	< 0,7
111	SCH. Pierre	M	Accident vasculaire cérébral	0,85

OBS.	NOM PRENOM	SEXE	DIAGNOSTIC	AASTL
112	GUI. Didier	M	Traumatisme abdominal	< 0,7
113	MAR. Véronique	F	Arthrose cervicale	< 0,7
114	BON. Martine	F	Epilepsie	1
115	BER. Rosa	F	Traumatisme thoracique	< 0,7
116	MAS. Paul	M	Hémiplégie	0,8

OBS.	NOM PRENOM	SEXE	DIAGNOSTIC	AASTL	AGSTL
117	GRA. Emma	F	Purpura	0,8	1/80
118	GHI. Latifa	F	Maladie de HODGKIN	0,85	1/80
119	MAS. Louise	F	Anémie	0,7	1/80
120	GAM. Thérèse	F	T.S.	0,7	1/80
121	VEY. Suzanne	F	T.S.	0,8	1/80
122	FAV. Liliane	F	T.S.	1,1	1/80
123	BOU. Aîcha	F	T.S.	0,8	1/80
124	FON. Chantal	F	T.S.	0,8	1/20
125	TUR. Antoine	M	T.S.	0,9	1/160
126	TRI. Jeannine	F	T.S.	<0,7	1/40
127	FER. Nicole	F	T.S.	0,8	1/40
128	VID. Elisabeth	F	T.S.	0,9	1/40
129	ROC. Amélie	F	Coma diabétique	0,7	1/40
130	LYO. Nicole	F	T.S.	<0,7	1/80
131	GIL. Suzanne	F	T.S.	<0,7	1/80
132	LAF. Roger	M	T.S.	0,7	1/80
133	BOU. M.Thérèse	F	T.S.	<0,7	1/40
134	VAR. Claude	F	T.S.	<0,7	1/40
135	SOR. Salvatore	M	Accident aux anticoagulants	0,9	1/80
136	LEN. Lucette	F	T.S.	0,7	1/40
137	TEX. M.Louise	F	T.S.	0,7	1/20
138	PAR. Martine	F	T.S.	0,75	1/40
139	MAC. Patricia	F	T.S.	0,8	1/80
140	BRU. Christiane	F	T.S.	0,75	1/80
141	COL. Roger	M	Ebriété	< 0,7	1/40
142	FRO. Cécile	F	T.S.	0,8	1/160
143	VAL. Geneviève	F	T.S.	0,8	1/160
144	JES. Dominique	F	T.S.	<0,7	1/80
145	MAJ. Akila	F	T.S.	0,8	1/80

OBS.	NOM PRENOM	SEXE	DIAGNOSTIC	AASTL	ACSTL
146	PIA. Sophie	F	T.S.	0,8	1/80
147	DEL. Gisèle	F	T.S.	0,75	1/40
148	DUR. Jeanninc	F	T.S.	<0,7	1/80
149	TEY. M.Louise	F	T.S.	1,6	1/80
150	BOU. Suzanne	F	T.S.	1,5	1/80

— E — LES OSTEO - ARTHRITES INFECTIEUSES DE NATURE BACTERIENNE INDETERMINEE

OBSERVATION N° 92 Service du Professeur LEJEUNE - N° 2960

TOU. Marguerite - 63 ans -

Elle entre dans le service le 25 juin 1974.

Dans ses antécédents, on note l'apparition d'un abcès non traité à la suite d'un "piqûre de chataîgne" au pied le 2 juillet 1972.

Quelques jours après, elle est hospitalisée et traitée pour une septicémie à staphylocoque doré. Cependant, la VS reste élevée.

En 1973, la malade est hospitalisée une deuxième fois pour des lombalgies rebelles de type mécanique.

Enfin, elle est transférée dans le service pour l'apparition depuis 15 jours d'une poussée fébrile franche.

A l'entrée, la température est oscillante entre 38° et 39°. La VS est à 115 mm et il existe une leucocytose à 11 300 avec 80 % de polynucléaires.

L'examen montre une douleur à la face antéro-interne de la cuisse, un flexum antalgique de la hanche et un point douloureux électif au niveau de L_5 S_1.

Les radiographies objectivent des images typiques de spondylodiscite en L_5 - S_1 avec pincement de l'interligne. 3 hémocultures restent stériles le 26 juin.

Les AASTL sont à 1,3 U.I. et à 0,75 U.I. le 16 juillet.

Un traitement antibiotique à visée antistaphylococcique est administré avec gentamycine et lincomycine pendant 1 mois puis pristinamycine et lincomycine pendant 3 mois avec au début une immobilisation platrée puis le port d'un lombostat.
Le VS est à 47 mm le 15 octobre. L'évolution clinique et radiologique est favorable..

RESUME :

Spondylodiscite infectieuse L_5 S_1 "réchauffée" avec probablement nouvelle bactériémie actuelle succédant à la septicémie à staphylocoque de 1972.

Les AASTL sont normales à la 3ème et 6ème semaine.

OBSERVATION N° 93 Service du Professeur LEJEUNE - F - 988

MER. Françoise - 20 ans -

Entre dans le service le 28 septembre 1971 pour une arthrite du pied droit à la suite d'un avortement provoqué.
On ne note par ailleurs aucun antécédent.

A l'entrée dans le service, la malade présente une douleur violente au niveau du pied droit depuis huit jours, l'empêchant de dormir. Il existe une fièvre à 38°5 depuis la date de la fausse couche : on note l'existence de pertes brunâtres et fétides.
A l'examen, le pied est chaud, douloureux, oedématié.

Les données biologiques sont les suivantes :
VS à 112 mm, leucocytose à 9 300 /mm3 avec 68 % de polynucléaires.
On ne pratique pas de ponction articulaire.
Deux hémocultures sont négatives.
On isole dans les pertes vaginales, un moraxella et un streptocoque.

Les AASTL restent à un taux inférieur à 1,35 U.I. ; les séro-diagnostics de brucellose, listériose, typhoïde et rickttsiose sont normaux.

Les radiographies sont normales le 17 septembre ; le 29 septembre on note un flou et une irrégularité des bords de l'articulation cunéo-scaphoïdienne droite, sans image d'ostéoporose de la région tarsienne. Le 15 octobre, les images d'arthrite sont noyées dans une ostéoporose de l'ensemble du tarse que l'on peut rattacher à l'immobilisation et peut-être à l'installation d'une algodystrophie secondaire.

L'évolution des signes radiologiques vient confirmer, en l'absence d'identification du germe responsable in situ, ou par hémocultures, et en l'absence de données cyto-chimiques du liquide articulaire, le diagnostic d'arthrite cunéo-scaphoïdienne, grâce à l'observation nettement distincte dans le temps de signes radiologiques d'arthrite, précédant de 3 semaines l'installation de l'ostéoporose régionale que l'on peut donc considérer comme secondaire et non en relation avec une affection primitive, algodystrophie réflexe en particulier.

Le traitement comporte une immobilisation plâtrée et une antibiothérapie avec méthicilline 6 g en perfusion et gentamycine 120 mg IM du 29 septembre au 29 octobre, puis gentamycine 80 mg IM et pristinamycine 4 g per os du 26 octobre au 13 novembre, puis ampicilline 2 g du 13 novembre au 4 janvier.

Le pied est immobilisé dans une gouttière plâtrée du 29 septembre au 4 janvier.
La malade subit par ailleurs un curetage utérin le 10 décembre.

La température se normalise le 4 octobre, le pied est parfaitement indolore la VS est à 25 mm le 13 novembre. A l'ablation du plâtre, en janvier 1972, l'amélioration clinique est satisfaisante. A l'examen, on note une douleur provoquée sur le versant interne du pied droit, la VS est à 2 mm la radiographie montre une ostéoporose d'immobilisation mais aussi des signes de reconstruction. La marche est reprise.

RESUME :

Arthrite cunéo-scaphoïdienne droite dans les suites d'un avortement provoqué compliqué d'une infection à moraxella et à streptocoque. Les AASTL sont négatives à la 2ème semaine.

OBSERVATION N° 94 Service du Professeur LEJEUNE - F - 2905

MOR. Liliane - 21 ans -

Entre dans le service le 21 mars 1974 pour une arthrite septique probable de la hanche gauche non améliorée par trois semaines d'antibiothérapie.

Il n'y a pas d'antécédents excepté une primo-infection tuberculeuse à l'âge de 5 ans.

Au début du mois de février, la malade commence à souffrir de la cuisse au niveau du pli inguinal, et les douleurs deviennent très rapidement importantes avec l'apparition d'une limitation fonctionnelle, d'un syndrome infectieux (VS très élevée, leucocytose à polynucléaires), puis d'une impotence.

Elle est hospitalisée le 2 mars. Le membre inférieur gauche est mis en traction et la malade reçoit 8 g de céfalotine IV et 160 mg de gentamycine IM du 2 mars au 21 mars puis elle est mutée dans le service.

A l'entrée, on note une douleur au pli de l'aine, la température est à 38°.

A l'examen, la hanche est impossible à mobiliser du fait des phenomènes douloureux en attitude vicieuse (rotation interne et abduction).

Les données biologiques sont alors les suivantes :
VS à 115 mm, leucocytose à 6 200/mm3 dont 55 % de polynucléaires.

La hanche n'a pas été ponctionnée. Sept hémocultures lors de la première hospitalisation ont toutes été négatives.

Les AASTL sont à 5,5 U.I. le 8 avril et leur taux descendra au cours de traitement (1,5 U.I. le 14 avril, 1,5 U.I. le 10 juin). Le sérodiagnostic de brucellose est négatif, les anticorps antistreptococciques sont normaux.

Sur les clichés radiographiques du 15.02.1974, le seul signe présent est un pincement de l'interligne coxo-fémoral, un peu plus marqué sur les clichés du 3.03.1974 mais toujours sans destruction osseuse.

Les premiers signes d'atteinte osseuse à type de flou de l'interligne avec irrégularité des surfaces osseuses et ostéoporose intéressant la tête et le cotyle, sont observés sur les radiographies standards du 23.03.1974 réalisées à l'entrée de la malade dans le service.
Par la suite le 26 juin 1974, les signes de destruction osseuse vont se préciser. Les premiers signes de reconstruction osseuse (densification au niveau des pourtours articulaires fémoraux et cotyloïdiens préalablement flous et irréguliers) se manifestent sur les clichés du 17 septembre.

Le traitement comporte une-antibiothérapie avec 8 g de céfalotine IV et 120 mg de gentamycine IM du 21 mars au 25 mars, puis 8g de céfalotine et 8g d'ampicilline et 2 g de lincomycine per os du 31 mars au 21 mai, 2 g de lincomycine et 3 g de pristinamycine du 21 mai au 26 juin, enfin, pristinamycine seule du 26 juin au 7 juillet,
- une immobilisation plâtrée après réduction sous anesthésie générale en plâtre pelvi-dorso-pédieux afin de corriger une attitude vicieuse de la cuisse, du 31 mars au 26 juin.

L'état général reste bon, les douleurs disparaissent avec l'immobilisation, la température est normale le 22 mars, la VS s'améliore progressivement ; elle est à 35 mm le 26 juin, à 10 mm le 17 septembre.

A cette date, la radiographie permet de déceler une reminéralisation des lésions, mais aussi une persistance de l'érosion de l'interligne.
La hanche est ankylosée mais en bonne position.

RESUME :

Arthrite de la hanche gauche évoluant pendant un mois sans traitement et entraînant une lésion importante de l'articulation constatée radiologiquement. La nature staphylococcique est probable du fait d'une élévation significative des AASTL à la 8ème semaine avec normalisation à la 10ème semaine.

OBSERVATION N° 95 Service du Professeur LEJEUNE - F - 2859

RAM. Marie - 66 ans -

Entre dans le service le 7 mars 1974 pour une arthrite de la hanche droite.

On note dans ses antécédents un accident de la circulation en 1969 ayant entrainé une splénectomie avec suites compliquées d'un épanchement pleural, d'abcès et de difficultés de cicatrisation.

A son entrée dans le service, elle présente une douleur extrêmement violente depuis 3 semaines au niveau de la hanche droite, l'empêchant de dormir et entraînant une impotence fonctionnelle totale. La fièvre est oscillante autour de 38°, depuis un mois avec des clochers à 39°5.
A l'examen, on note une douleur très vive du pli de l'aine avec mouvements de rotation et flexion très limités, et abduction nulle.

Les données biologiques sont les suivantes :
VS à 95 mm, leucocytose à 8 300/mm3 le 8 mars, mais à 17 400 dont 73 % de polynucléaires le 9 avril .

La ponction articulaire ne donne rien. Les urocultures et coprocultures sont stériles, aucune porte d'entrée n'apparaît d'évidence.

Les AASTL s'élèvent jusqu'à 4,5 U.I. le 13 mars pour redescendre progressivement au cours du traitement jusqu'à 1,5 U.I. à la 14ème semaine. Le sérodiagnostic de Malte est négatif. Les AGSTL sont à 1/1280 le 13 mars (4ème semaine) puis à 1/2560 à la 9ème semaine et à 1/640 la 16ème semaine.

On note à l'examen radiographique un pincement isolé de l'interligne avec estompage de la partie inférieure du sourcil cotyloïdien, le 7.3.1975 puis une ostéoporose régionale le 8.7.1975, et enfin, une densification du cotyle et de la tête fémorale le 13.9.1975.

Le traitement comporte :

- une antibiothérapie avec lincomycine 1,8 g IV et gentamycine 120 mg du 11 mars au 4 mai, puis lincomycine seule 2 g per os du 14 mai au 18 juin. La malade a reçu par ailleurs, 2 g de pristinamycine per os du 24 avril au 26 avril.
- le repos au lit strict jusqu'au 16 mai .

L'état local s'améliore rapidement, la température ramenée à 37°5 après deux jours d'antibiothérapie ne se normalise que le 11 mai. Le 2 janvier 1975 la hanche est parfaitement mobile et non douloureuse.

RESUME :

Arthrite septique de la hanche droite. La ponction est négative mais le taux des AASTL est significativement élevée dès la 4ème semaine avec normalisation à la 14ème semaine alors que les AGSTL très élevés à la 4ème semaine ne sont pas normalisées à la 16ème semaine.

OBSERVATION N° 96 Service du Professeur LEJEUNE - F - 2946

SIR. Renée - 28 ans -

Entre dans le service le 4 juin 1974 pour une arthrite de la hanche gauche dans un contexte infectieux.

On retrouve des antécédents importants : un rhumatisme articulaire aigü à l'âge de 8 ans, une ostéomyélite de l'extrêmité supérieure de l'humérus connue depuis 1954, avec réveil en 1964 ayant conduit à une trépanation de l'os, nouveau réveil en 1965 avec écoulement purulent fistuleux. Elle aurait enfin présenté une sacro-iléite gauche en 1968.

A l'entrée dans le service, la malade présente depuis six jours une douleur violente, nocturne et diurne au niveau des lombes, de la fesse droite et du pli inguinal avec impossibilité d'appui sur la jambe gauche. La température est à 39° avec frissons, la malade a des nausées et des céphalées.

A l'examen, on note un empâtement douloureux au pli induinal droit, une limitation des mouvements de la hanche (flexion à 40°, abduction 40°, abduction 10°, rotation nulle), une douleur à la pression et à la mobilisation enfin une amyotrophie discrète du quadriceps.

Les données biologiques sont les suivantes :
VS à 115 mm, leucocytose 10 700 /mm 3 dont 84 % de polynucléaires.

La ponction articulaire ne ramène rien.

Les AASTL s'élèvent rapidement à 4,5 U.I. le 4 juin et à 6,75 U.I. le 6 juin et se normalisent à la 95ème semaine. Les AGSTL élevées dès la 1ère semaine (1/320) se normalisent à la 5ème semaine (1/160).

Les radiographies de la hanche le 4.06.1974 révèlent un pincement discret de l'interligne et une ostéoporose régionale, en septembre 1974, on notera une ostéoporose floue du cotyle et de la tête fémorale avec interligne inchangé. Le 7.11.1974. L'ostéoporose est moins importante, le pincement inchangé.

Le traitement comporte :

- une antibiothérapie avec pristinamycine, 2 g per os du 29 mai au 4 juin, méthicilline 6 g en perfusion et gentamycine 80 mg du 4 juin au 13 juillet, puis gentamycine 80 mg et pristinamycine 2 g du 13 juillet au 19 juillet, enfin pristinamycine seule du 19 juillet au 10 octobre .
- un repos strict au lit sans immobilisation du 4 juin au 19 juillet puis appui avec cannes du 19 juillet au 1er octobre, enfin marche sans appui à partir du 1er octobre.

L'amélioration clinique est rapide avec atténuation des douleurs, disparition de la fièvre le 5 juin, diminution rapide de la VS qui est à 71 mm le 16 juin et 28 mm le 24 juin. Les AASTL sont à 2,8 U.I. le 9 septembre et les AGSTL à 1/160. Le resultat final est tres satisfaisant avec absence de douleur et mobilisation normale de la hanche.

RESUME :

Arthrite septique de la hanche droite chez une jeune femme de 28 ans présentant depuis 20 ans une ostéomyélite chronique de l'humérus droit ayant rechuté à plusieurs reprises. La ponction articulaire est négative mais les AASTL sont nettement élevées à la 1ère semaine. Elles se normalisent à la 95ème semaine. Les AGSTL s'élèvent dès la 1ère semaine, se normalisent à la 5ème semaine et on constate une reasencion secondaire à la 120ème semaine (1/320).

OBSERVATION N° 97 Service du Professeur LEJEUNE - F - 1018

DAU. Marie-Antoinette - 63 ans -

Entre dans le service le 23 septembre 1971 pour une arthrite de la cheville gauche.

On remarque dans ses antécédents :
- une polyarthrite rhumatoïde évoluant depuis 1958 nécessitant une corticothérapie générale depuis 1965.
- une atteinte axoïdo-atloïdienne depuis 1968, compliquée d'un accident affectieux à la suite d'un geste chirurgical, traité par le chloraminophène en 1969.

Une poussée douloureuse très intense au niveau de la cheville gauche fait pratiquer une injection intra-articulaire de dérivés cortisoniques le 30 juin 1971.

A son entrée dans le service, la malade souffre depuis huit jours d'une douleur intense de la cheville gauche, nocturne, au niveau du talon et du tendon d'Achille, peu améliorée par de la predsinone et de l'acide salicylique, et entrainant une impotence fonctionnelle totale. La température, à 39° quelques jours auparavant est à 37°5 à l'entrée. On note par ailleurs, un état dyspeptique, quelques vomissements et une altération de l'état général.
L'examen montre une cheville oedématiée et diffusément douloureuse.

Les données biologiques sont les suivantes :
VS à 88 mm, leucocytose à 9600/mm3 dont 70% de polynucléaires.

La ponction articulaire ne ramène que du sang, dans lequel aucun germe n'est isolé. Les anticorps antistreptococciques sont normaux, mais on observe une élévation significative des AASTL à 12,7 U.I.

Les radiographies du 28.9.1974 révèlent une irrégularité de l'interligne tibio-tarsien et sous-astragalien avec un flou et quelques lacunes. Sur les radiographies et tomographies du 10.12.1971, le pincement est majeur, les lacunes, en miroir, plus importantes ; on constate en plus une ostéoporose régionale majeure. En mars 1972, malgre des dégâts articulaires importants, on remarque une recondensation des berges et une réduction de l'ostéoporose pratiquement disparue sur les clichés d'août 1974.

La malade reçoit un traitement antibiotique comportant 3 g de pristinamycine per os du 4 octobre au 21 janvier avec, du 20 octobre au 18 décembre, 4 g de céfalotine IV. La cheville est immobilisée dans une gouttière plâtrée du 26 septembre au 15 novembre, puis mobilisée, tout en étant soutenue dans une chaussure orthopédique.

L'état local s'améliore rapidement sous antibiotiques. La fièvre tombe le 5 octobre. La VS diminue progressivement pour se stabiliser à 45 mm le 18 décembre Cependant, la persistance de séquelles (pied douloureux à l'appui et en valgum) imposent une arthrodèse le 26 novembre 1972 (l'examen anatomo-pathologique de la synoviale confirme l'atteinte de cette articulation par la maladie rhumatoïde).

RESUME :

Arthrite septique de la cheville gauche à la suite d'une infiltration de dérivés cortisoniques six semaines auparavant chez une femme de 63 ans, présentant une polyarthrite rhumatoïde traitée depuis 6 ans par des corticoïdes.

Aucun germe n'est isolé dans l'articulation.

Les AASTL sont nettement élevées à la 12ème semaine (12,7 U.I.).

OBSERVATION N° 98 Service du Professeur LEJEUNE - N° 4225

DEZ. Christiane - 55 ans -

Elle entre dans le service le 15 mars 1976 pour un tableau de rhumatisme infectieux au niveau de l'avant-pied droit.

L'histoire actuelle débute au mois d'octobre 1975 par une dermatose prurigineuse et suintante des deux avant-pieds, accompagnée d'une douleur au mollet droit.

Elle est hospitalisée fin décembre, pour un état fébrile avec des arthralgies migratrices.

Le traitement anti-inflammatoire n'apporte aucune amélioration .

Au mois de janvier et de février 1976, elle est de nouveau hospitalisée pour une atteinte fluxionnaire des poignets, des M.C.P. et des I.P.P., avec conservation de l'état général, température subfébrile le soir et VS à 60 mm.

Un bilan radiologique, pratiqué le 9 mars, met en évidence un aspect de déminéralisation de la région tarso-métatarsienne droite.

Elle est transférée dans le service.

A l'entrée, on note une baisse de l'état général, un avant-pied droit tuméfié une VS élevée et une polynucléose importante.
Les hémocultures restent stériles et la ponction au niveau du pied est négative.

Cependant, des tomographies montrent l'existence d'une arthrite de la région scapho-cunéenne.

Les AASTL le 17 mars et le 29 mars sont à 0,8 U.I. et respectivement les AGSTL sont à 1/320 et 1/160.

Les autres examens sérologiques sont négatifs.

Un traitement antibiotique à large spectre est institué, avec en particulier de la pristinamycine.
L'évolution est favorable, avec amélioration de l'état local, disparition du fébricule et normalisation de la VS.

Les AASTL et les AGSTL le 12 avril, le 26 avril et le 13 mai sont négatives.

Le 25 juin, à la radiographie, les lésions semblent stabilisées.

RESUME :

ostéo-arthrite médio-tarsienne infectieuse sans mise en évidence de germe.
Les AASTL sont négatives tandis que les AGSTL positives à la 10ème semaine se normalisent à la 12ème semaine.

OBSERVATION N° 99 Service du Professeur LEJEUNE - 2936 -

MIK. Fernande - 59 ans -

Elle entre dans le service le 23 mai 1974 pour des cervicalgies.

Au mois de mars, on note des douleurs pharyngiennes accompagnées de fièvre et cervicalgies. A cette occasion, un bilan radiologique révèle un pincement de l'interligne C_6 C_7 avec érosion des plateaux adjacents.

A l'entrée, la température est oscillante et la VS à 103 mm.
Les hémocultures restent stériles.

Un traitement antibiotique est institué, comprenant 120 mg/j de gentamycine pendant 6 semaines et 2 g/j de pristinamycine jusqu'au mois de septembre.

Les douleurs cervicales s'atténuent rapidement au bout de quelques jours.
Au mois de juillet, la VS est normalisée.
Les AASTL et les AGSTL restent négatives.

RESUME :

Spondylodiscite infectieuse d'origine indéterminée avec examens sérologiques négatifs.

OBSERVATION N° 100 Service du Professeur LEJEUNE - 3604 -

SIR. Patrick - 17 ans -

Il entre dans le service le 13 juin 1974 pour des lombalgies d'apparition récent

Début mai, des douleurs lombaires surviennent brutalement avec sensation de blocage.
A cette époque, le bilan radiologique est négatif et un traitement anti-inflammatoire et antalgique associé à une immobilisation, se révèle inefficace.

A l'entrée, on note une douleur de type mécanique au niveau de la fesse droite accompagnée d'une poussée thermique à 38° 5.
La VS est à 45 mm.

Sur les radiographies, il existe une atteinte de la sacro-iliaque droite avec aspect flou et élargi de l'interligne.

Les hémocultures restent stériles.

Les AASTL le 9 juin sont inférieures à 2 U.I. ; le 16 juin, elles sont à 1,95 U.I., le 18 juin elles s'élèvent à 2,25 U.I. et les AGSTL sont à 1/80.

Devant l'incertitude étiologique, un traitement antibiotique à large spectre est institué : gentamycine (160 mg/j), céfalotine puis ampicilline.

Après 3 semaines de traitement, les douleurs lombaires disparaissent.
La VS est à 16 mm, le malade est apyrétique.
Seules les images radiologiques restent inchangées.

Le malade sort avec un traitement d'entretien : 1200 mg de lincomycine et 3 g d'ampicilline pendant 5 semaines.

6 semaines plus tard, il revient pour un bilan. L'état général est bon.

Cependant, le 26 août, les AASTL sont à 2,7 U.I. alors que les AGSTL sont à 1/40.

RESUME :

Sacro-iléite infectieuse droite sans mise en évidence du germe.
Les AGSTL sont négatives.
Les AASTL, positives à la 6ème semaine (2,25 U.I.) et à la 14ème semaine (2,7 U.I.) se normalisent à la 48ème semaine (0,9 U.I.).

OBSERVATION N° 101 Service du Docteur BOCQUET - 76 F 639

BAC. Josépha - 48 ans -

Elle entre dans le service le 10 mai 1976 pour une gonalgie et une cruralgie gauche apparues il y a un mois.

A l'entrée, la température est à 39°6.

La palpation de la région postéro-externe de la cuisse gauche, douloureuse, révèle la présence d'une masse fluctuante. Les mouvements de la hanche sont limités alors que le genou reste mobile.

Sur les radiographies, il existe des lésions d'ostéite avec réaction périostée au niveau de la corticale interne du tiers supérieur du fémur gauche.

Les données biologiques sont les suivantes :
VS à 115 mm et leucocytose à 18,90 avec 89 % de polynucléaires.
Les hémocultures restent stériles.

Une intervention chirurgicale est pratiquée le 20 mai, au cours de laquelle on découvre un volumineux abces engainant toute la partie supérieure du fémur gauche ; celui-ci est drainé, malheureusement aucun prélèvement n'est fait.

Au bout de 2 mois de traitement antibiotique, avec gentamycine et céfaloridine la VS est normalisée et le malade est apyrétique.

Sur le plan local, l'évolution est favorable.

Les AASTL et les AGSTL sont négatives à la 20ème semaine (0,8 U.I. et 1/80).

RESUME :

Ostéomyélite du tiers supérieur du fémur gauche sans mise en évidence du germe. Les AASTL et les AGSTL sont négatives à la 20ème semaine.

OBSERVATION N° 102 Service du Professeur LEJEUNE - 3860

DUL. Georges - 58 ans -

Il entre dans le service le 28 octobre 1975 pour une arthrite septique du poignet gauche.

Dans ses antécédents, on note un diabète de type I depuis 1966, équilibré par le régime et les biguanides.

Il y a 3 mois apparait une tuméfaction douloureuse du poignet gauche.

Un peu plus tard, il est hospitalisé une première fois pour un mal perforant plantaire gauche, traité localement par des antibiotiques.
Le 9 octobre, un prélèvement à ce niveau met en évidence un staphylocoque doré.

Le 9 octobre, les AASTL sont à 17 U.I. et les AGSTL à 1/2560. Le 22 octobre, les AASTL sont à 13,5 U.I. et les AGSTL sont supérieures à 1/2560.

A l'entrée dans le service, la température est à 38° et la VS très élevée.
Le poignet gauche est tuméfié et douloureux, entrainant une impotence fonctionnelle totale.
La ponction articulaire est blanche.

Sur les radiographies, il existe des images d'ostéoporose et un pincement de l'interligne articulaire.

Les AASTL le 29 octobre sont à 13,5 U.I.

Au bout d'un mois de traitement associant gentamycine 160 mg/j et méthicilline (6 g/j) puis gentamycine et ampicilline, avec une immobilisation du poignet, l'évolution clinique et radiologique est très favorable.

Les AASTL sont à 13 U.I. le 6 novembre.

Le malade sort du service le 21 novembre avec un traitement d'entretien (pristinamycine 3 g/j).

RESUME :

Arthrite du poignet gauche probablement staphylococcique (pas de mise en évidence du germe). Les examens sérologiques sont positifs à la 8ème semaine.

OBSERVATION N° 103 Service du Professeur LEJEUNE - 3782 -

BRU. Louis - 49 ans -

Il entre dans le service le 21 août 1975 pour des douleurs sacro-iliaques à droite survenant à la suite d'une intervention pour hernie discale.

Le 1er août, le malade subit un curage d'une hernie discale L_4 L_5. 6 jours après, apparait une poussée fébrile et des douleurs sacro-iliaques à droite, violentes, à recrudescence nocturne et aux changements de position, sans irradiation.

A l'entrée, le malade est apyrétique, la VS est à 82 mm. Il existe une leucocytose avec polynucléose.

A l'examen, on note un lasègue bilatéral à 80° mais les hanches sont libres. Il n'y a pas de douleurs provoquées à la pression des sacro-iliaques. Le 22 août, les hémocultures sont négatives.

Les AASTL sont élevées à 4 U.I. alors que les AGSTL sont à 1/160. (Il faut signaler que dans les antécédents, les AGSTL étaient à 1/160 le 1er avril 1975, à 1/40 le 28 juillet et les AASTL à 0,85 U.I. le 28 juillet donc juste avant l'intervention).

Le bilan radio-tomographique confirme les lésions de spondylodiscite L_4 L_5.

Un traitement comprenant une antibiothérapie avec méthicilline(3 g/j) et gentamycine (80 mg/j) pendant 40 jours, puis avec méthicilline associée à lincomycine pendant 10 jours, puis pristinamycine seule pendant 20 jours, et une immobilisation plâtrée, entraîne une amélioration très nette sur le plan clinique.

Les AASTL sont à 5,5 U.I. le 1er septembre . Le 2 septembre, elles sont à 4,35 U.I. et les AGSTL sont à 1/160.

Le 27 octobre, il persiste quelques sciatalgies gauches à la marche. La VS est à 35 mm.
Les AASTL sont à 4,75 U.I. le 13 octobre, les AGSTL à 1/80.

Le 28 novembre, les douleurs lombaires ont totalement disparu et le VS est à 10 mm. Le lombostat plâtré est enlevé et on note une bonne souplesse du rachis lombaire.

Les radiographies objectivent la constitution d'un bloc partiel en L_4 L_5. Le malade guéri part en convalescence.

RESUME :

Spondylodiscite infectieuse L_4 L_5 à la suite d'une intervention d'une hernie discale L_4 L_5 (sans mise en évidence du germe). Les AASTL qui étaient négatives avant l'intervention, sont très élevées dès la 4ème semaine (4 U.I.). Jusqu'à la 11ème semaine (4,75 U.I., dernier dosage) les AGSTL ont toujours été négatives.

OBSERVATION N° 104 Service du Professeur LEJEUNE - N° 4586

CHE. Rose - 54 ans -

Elle entre dans le service le 12 octobre 1976 pour des lombalgies persistantes apparues deux mois auparavant.

Fin août, des lombalgies surviennent brutalement, accompagnées de température à 40°.
Par la suite, ces douleurs lombaires irradient à la face externe de la cuisse gauche. A ce moment là, l'état général est très altéré.

Il y a trois semaines, on note un pincement discal L_2 L_3 avec érosion des plateaux adjacents sur les radiographies.

A l'entrée, les radiographies montrent une accentuation des lésions en L_2 L_3.
Le VS est à 125 mm et il existe une polynucléose sanguine.
Cependant, aucun germe n'est mis en évidence et il n'y a pas de notion de porte d'entrée.

Le malade reçoit une antibiothérapie à large spectre avec 9 g/j d'ampicilline et 120 mg/j de gentamycine puis l'association gentamycine - lincomycine.
Il est immobilisé dans un corset plâtré.

Les AASTL sont à 0,9 U.I. le 14 octobre et le 28 octobre, à 0,95 U.I. le 9 novembre.

Après 3 semaines de traitement, les douleurs lombaires ont totalement disparu, la VS est à 60 mm.
Le polynucléose sanguine est corrigée.
Les anticorps streptococciques sont positifs (ASK : 16 TN).

Le 13 décembre, les AASTL sont à 1,25 U.I. et à 4,25 U.I. le 21 janvier 1977.

Au bout de 3 mois de traitement, on constate la formation d'un bloc L_2 L_3.
La VS est à 23 mm puis à 12 mm fin janvier.

RESUME :

Spondylodiscite infectieuse non bacillaire sans notion de porte d'entrée.
Aucun germe n'est isolé.

Les AASTL sont à 4,25 U.I. à la 21e semaine.

OBSERVATION N° 105 Service du Professeur LEJEUNE - F - 1620

DUC. Yvonne - 19 ans -

Elle entre dans le service le 15 août 1972 pour des douleurs de l'épaule gauche, traînant depuis deux ans.

Dans les antécédents, en 1969, une folliculite traitée localement a été suivie, semble-t-il par l'apparition de douleurs au niveau de l'épaule gauche, lancinantes, mais sans limitation des mouvements volontaires.(Un staphylocoque doré avait été isolé au niveau de la folliculite).

A l'entrée, la malade est apyrétique, la VS est à 55 mm et il existe une leucocytose à 14 000 avec 73 % de polynucléaires.

Les radiographies de l'épaule gauche montrent une zone multigéodique de l'épiphyse humérale au sein d'une densification, évoquant une ostéomyélite à évolution très lente, sans épisode fébrile.

Par ailleurs, la malade se plaignant du genou gauche depuis trois mois, un bilan radiologique plus approfondi met en évidence une zone de remaniement osseux avec des micro-géodes et une réaction de condensation, sur le tiers inférieur du fémur gauche.

On constate une élévation modérée mais indiscutable des AASTL, qui passent de 3,2 U.I. le 17 août, à 2,5 U.I. le 28 août, puis à 2 U.I. le 8 septembre.

Les gonalgies disparaissent au bout de quelques jours d'un traitement, associant 6 g/j de méthicilline et 80 mg/j de gentamycine.

Début octobre, l'état local est excellent, la VS est à 31 mm et la numération formule sanguine est normale.

Après six semaines de traitement antibiotique en perfusion, puis trois mois de traitement par voie orale (pristinamycine 4 g/j), les AASTL qui étaient remontées à 4 U.I. le 16 novembre, reviennent à 2,7 U.I. le 12 décembre.
La VS est à 20 mm.

RESUME :

Ostéomyélite bifocale probablement staphylococcique (pas de mise en évidence du germe) évoluant à bas bruit depuis 3 ans, à la suite d'une folliculite staphylococcique.
Les AASTL sont positives (3,2 U.I.) 3 mois après l'apparition des gonalgies gauches, sans retour à la normale (2,7 U.I.) 6 mois plus tard.

OBSERVATION N° 106 Service du Docteur BOCQUET - 76 H 1431

DUP. Joseph - 56 ans -

Il entre dans le service le 17 novembre 1976 pour des lombalgies.

Ce malade, porteur d'un st imulateur cardiaque pour maladie de STOCKES-ADAMS (1969) se plaint depuis le 15 octobre de lombalgies avec irradiation à la face postérieure de la cuisse gauche.
A ce moment-là, la VS est à 80 mm et il n'existe pas de fièvre.
Malgré un traitement antalgique, et anti-inflammatoire, l'état clinique est stationnaire.

A l'entrée, la VS est à 86 mm et il n'y a pas de fièvre ni de leucocytose sanguine.

L'examen objective une raideur vertébrale très importante (SCHOBER = 0) et une attitude scoliotique.
Le 19 novembre, les radiographies ne révèlent qu'un pincement discal L_5 S_1.

Le 4 décembre, les AASTL sont à 8 U.I, ainsi que le 11 décembre.

Sur les radiographies pratiquement normales jusqu'au 9 décembre, apparaissent des images évocatrices de spondylodiscite infectieuse L_5 S_1. La VS est à 115 mm.

Le 10 décembre, un traitement antibiotique est institué avec méthicilline-gentamycine en perfusion, associé au port d'un lombostat.

Plusieurs colonies de staphylocoque doré sont isolées dans les urines mais les hémocultures restent négatives.

Après 3 semaines de traitement, l'évolution clinique est favorable ; les douleurs ont disparu, la souplesse lombo-sacrée est normale (SCHOBER 10 -14,5).
Le VS est à 58 mm.

Les radiographies montrent des images de condensation et une ébauche d'agrafe antérieure.

Le taux des AASTL qui s'était élevé à 13,5 U.I. le 22 décembre se normalise le 12 janvier (0,85 U.I.).
Les AGSTL passent respectivement de 1/2560 à 1/1280.

Le traitement antibiotique est poursuivi pendant encore 2 mois, (gentamycine-céfaloridine).

RESUME :
Spondylodiscite infectieuse L_5S_1 probablement staphylococcique (staphylocoque dans les urines) avec élévation très importante du taux des AASTL à la 7ème semaine (8 U.I.) et à la10ème semaine (13,5 U.I.) puis normalisation à la 13ème semaine (0,85 U.I.). Les AGSTL sont positives à la 10ème et 13ème semaine : 1/2560 et 1/1280 (seulement 2 dosages).

OBSERVATION N° 107 Service du Professeur BOUSQUET - n° 5011

ALA. Laurent - 11 ans -

Il entre dans le service le 1er juillet 1976 pour une rechute d'ostéomyélite du fémur droit.

L'histoire actuelle débute au mois de janvier 1976 par des douleurs permanentes au niveau du genou droit.

Lors de la première hospitalisation le diagnostic d'ostéomyélite du tiers inférieur du fémur droit est porté, sans mise en évidence du germe, et le malade reçoit une antibiothérapie (lincomycine, oxacilline et gentamycine) associée à une immobilisation platrée.

Au bout d'un mois de traitement, les douleurs locales ont disparu et le malade part en convalescence avec un traitement antibiotique d'entretien pendant 2 mois.

Le 10 mars, la VS est à 29 mm et il existe une leucocytose à 11 700 avec 72 % de polynucléaires.
Le 9 juin, la VS est à 39 mm, des gonalgies réapparaissent.
Le traitement antibiotique est repris avec une nouvelle immobilisation plâtrée.

Devant la persistance de ces douleurs, et l'absence de mise en évidence du germe en cause, le malade est transféré dans le service.

A l'entrée, la VS est à 35 mm, le malade est apyrétique, les hémocultures sont négatives. Il n'existe pas de douleurs de repos mais seulement à l'appui. L'état général est satisfaisant.

Les AASTL du 2 juillet sont à 9,8 U.I. , les AGSTL sont à 1/1280.

Les radiographies confirment le diagnostic d'ostéomyélite du fémur droit.

Le traitement antibiotique avec lincomycine est poursuivi encore pendant 6 mois.

Le 25 juillet, la VS est à 12 mm. La marche progressive est autorisée dès le 27 août.

RESUME :

Ostéomyélite du tiers inférieur du fémur droit probablement staphylococcique sans notion de porte d'entrée.
Les AASTL sont à 9,8 U.I. à la 24ème semaine après le début des signes cliniques. Les AGSTL sont à 1/1280.

OBSERVATION N° 108 Service du Dr ROBILLARD - F - 1173

TAI. Henriette - 79 ans -

Entre dans le service le 6 juillet 1974 pour une arthrite de l'épaule droite.

On remarque dans ses antécédents, l'existence d'un diabète avec infection urinaire chronique, d'une gonarthrose bilatérale et d'un traumatisme de l'épaule droite six mois auparavant.

A l'entrée dans le service, la malade présente depuis 5 jours une douleur extrêmement violente au niveau de l'épaule droite avec une impotence fonctionnelle totale. La température oscille entre 38° et 39°.

L'examen fait constater une épaule oedématiée, avec rougeur et chaleur locales, diffusément douloureuse. La mobilisation prudente met en évidence une abduction à 30°, une rotation externe à 15°, une rotation interne à 60°.

Les données biologiques sont les suivantes :
VS à 110 mm, leucocytose à 7 500/mm3 dont 90 % de polynucléaires altérés.

La ponction articulaire ne ramène rien. Les anticorps antistreptococciques sont normaux; les AASTL restent inférieures à 1,7 U.I. la 1ère semaine.

L'examen radiologique révèle l'existence de signes d'ostéite de l'acromion et de l'humérus, de calcifications péri-articulaires, mais on n'observe pas d'anomalie au niveau de l'interligne gléno-huméral.

Le traitement comporte une antibiothérapie avec gentamycine IM (doses variant entre 80 et 120 mg par jour, du fait d'une élévation en cours de traitement de la créatininémie) et méthicilline en perfusion (dose variant entre 4 g et 6 g par jour) du 12 juillet au 30 août, puis céphalexine® 2 g et lincomycine 1g per os du 30 août au 28 octobre, enfin, fucidine® 1,5 g et pristinamycine 2 g per os du 28 octobre au 29 janvier. La malade a reçu en plus 2 g de chloramphenicol, du 12 au 14 juillet.

L'amélioration clinique est rapide. La température tombe à 37°5 le 16 juillet mais ne se normalisera tout à fait que le 30 août. La VS se régularise très lentement. Elle est à 27 mm à l'arrêt du traitement. Le 29 janvier l'amélioration de la fonction articulaire est appréciée par la possibilité d'une abduction à 80°, d'une rotation externe à 45°, et d'une rotation interne à 90°.

RESUME :

Ostéoarthrite infectieuse de l'épaule droite chez une diabétique de 79 ans.
Aucun germe n'est isolé dans l'articulation.
Les AASTL sont normales à la 1ère semaine.

OBSERVATION N° 109 Service du Professeur LEJEUNE - 4740 -

ROC.Marie-Berthe - 66 ans -

Elle entre dans le service le 7 janvier 1977 pour une arthrite aigüe du genou gauche.

L'apparition de signes d'arthrose diffuse du genou gauche en septembre 1976 nécessite deux séries d'injections intra-articulaires de dérivés cortisoniques. Après la 2ème série, début décembre, son genou devient tuméfié, l'état général s'altère et il existe une pyrexie à 39°.

Une première hospitalisation dès le 10 décembre, avec traitement antibiotique et immobilisation, n'apporte aucune amélioration. La malade est donc transférée dans le service.

A l'entrée, la température est à 37°5, la VS est à 170 mm et il existe une leucocytose à 10 700 avec 69 % de polynucléaires.
Le genou gauche est empâté et douloureux à la mobilisation.
Bien que sur les radiographies, on ne note pas de lésions très nettes, devant le contexte clinique, le diagnostic d'arthrite infectieuse est porté ; cependant, la nature du germe en cause a été masquée par une antibiothérapie préalable.
En effet, lors de la ponction du genou aucun germe n'est isolé.

Le 6 janvier, les AASTL sont élevées à 3,5 U.I..

Le traitement antibiotique institué se compose d'ampicilline et de gentamycine pendant 5 semaines puis de gentamycine et pristinamycine pendant 3 semaines, et enfin de la pristinamycine seule pendant les 3 dernières semaines (en raison de la découverte d'une urée élevée).

Au bout d'un mois de traitement, l'évolution clinique est favorable mais la VS est à 104 mm.

Le 20 janvier, les AASTL sont à 4,9 U.I.
Le malade sort de l'hôpital le 8 mars, l'état général est excellent, la mobilité du genou est revenue.
Les AASTL sont à 2,85 U.I.
La VS étant encore assez élevée (70 mm), un traitement d'entretien qui sera poursuivi jusqu'à la normalisation de celle-ci.

RESUME :

Arthrite septique du genou gauche probablement staphylococcique, à la suite d'une injection intra-articulaire de dérivés cortisoniques.

Les AASTL sont à 3 U.I. la 4ème semaine, s'élèvent à 4,9 U.I. la 6ème semaine et reviennent à 2,85 U.I. à la 13ème semaine.

OBSERVATION N° 110 Service du Professeur LEJEUNE - H - 2603

HAB. Mohamed - 31 ans -

Entre dans le service le 11 décembre 1973 pour une arthrite de la hanche droite.

Aucun antécédent n'est à noter, mais le 8 octobre 1973, il présente une plaie des deux jambes à la suite d'un accident de voiture. Trois semaines après, il présente une douleur intermittente du pli inguinal, apparaissant à la marche.

A son entrée dans le service, il ressent depuis la veille une douleur intense au niveau du pli inguinal avec gonalgie droite et impossibilité de poser le pied par terre, la température est à 39°.

A l'examen, on note une tuméfaction avec empâtement au niveau du pli inguinal et impossibilité de mobiliser la hanche. Il existe une adénopathie inguinale, volumineuse et douloureuse.

Les données biologiques sont les suivantes ;
VS à 35 mm, leucocytose à 8 200 :mm3 dont 86 % de polynucléaires.
La ponction de la hanche retire 20 cm3 d'un liquide purulent dans lequel on trouve 40 g/l de protéines, 40 000 leucocytes/mm3 dont 88 % de polynucléaires altérés ; aucun germe n'est isolé.
Dans une seule hémoculture, on trouve un staphylocoque epidermitis.

Les AASTL restent inférieures à 1,2 U.I. Les AGSTL sont négatives. Les anticorps antistreptococciques sont normaux, le sérodiagnostic de Malte est négatif.

L'examen radiographique montre le 12.12.1973 un pincement diffus de l'interligne avec ostéoporose de la tête fémorale et du cotyle, présence de petites lacunes et flou des contours articulaires. Le 21.1. 1974, l'érosion est plus marquée, l'ostéoporose minime. Le 25.01.1974, le pincement articulaire est inchangé mais l'ostéoporose régionale a disparu.

Le traitement comporte le repos au lit sans immobilisation, et antibiothérapie. Le traitement antibiotique débute avec céfalotine IV 8 g et gentamycine IM 120 mg du 13 décembre au 23 janvier, puis gentamycine 120 mg et pristinamycine 2 g du 23 janvier au 9 février puis, pristinamycine seule du 9 février au 26 mars.

Massages et contractions isométriques du quadriceps sont entrepris le 12 janvier 1974. La marche sans appui est autorisée le 18 janvier.

La température se normalise en 48 heures. Après cinq jours de traitement, les douleurs sont peu intenses, l'oedème a disparu, la mobilisation locale devient possible. Le 26 janvier, on note des signes radiologiques de reconstruction.

Le malade est revu en juin 1974 avec un bon résultat fonctionnel. On note cependant l'existence de douleurs à la marche prolongée. Les signes radiologiques sont peu modifiés. Ces séquelles sont relativement peu importantes compte tenu des dégâts articulaires précoces.

RESUME :

Arthrite septique de la hanche droite, deux mois après des plaies de jambe et après un mois d'évolution d'un tableau douloureux torpide de cette articulation. Aucun germe n'est isolé dans l'articulation, une hémoculture permet d'isoler un staphylocoque epidermitis.
Les AASTL et les AGSTL restent normales de la 5ème à la 18ème semaine.

— F — LES OSTEO - ARTHRITES INFECTIEUSES PROBABLEMENT TUBERCULEUSES

OBSERVATION 111 Service du Professeur LEJEUNE - H - 2661

OHI. Gaston - 39 ans -

Il entre dans le service le 18 février 1974 pour des lombalgies tenaces.

Dans ses antécédents, on note une tuberculose pulmonaire en 1941 traitée par des antibiotiques antituberculeux.
L'histoire actuelle débute en décembre 1972 par des douleurs lombaires apparues brutalement au niveau de L_5S_1 et traitées symptômatiquement.
Une nouvelle crise douloureuse se produit en octobre 1973.

A l'entrée, le malade est amaigri de 10 kilos, subfébrile.

La VS est à 73 mm.

Il se plaint de douleurs lombaires sourdes. L'examen montre une raideur du rachis lombaire, la mobilisation étant douloureuse. Il y a un point douloureux entre L_5 - L_1

Le bilan radiologique objective un pincement important du disque L_5 S_1 avec irrégularité du plateau supérieur de S_1. Il n'existe pas de géodes osseuses.

Sur les radios pulmonaires, il y a de nombreuses opacités des sommets et des bulles d'emphysèmes.

Les AASTL sont à 0,7 UI le 19 février et inférieures à 0,7 UI le 21 février.

Un traitement anti-tuberculeux est institué,avec 400 mg / j d'isoniazide, 1200 mg/j d'éthambutol et 600 mg / j de rifampicine, associé à un repos strict au lit dans un corset plâtré.
Après deux mois d'antibiothérapie, l'amélioration clinique est très nette.

Au bout d' un an de traitement, on constate sur les radiographies la formation d'un bloc L_5S_1.

La VS est à 38 mm.

RESUME :

Spondylodiscite infectieuse L_5S_1 bacillaire sans confirmation bactériologique

Les AASTL sont négatives à la 12° et à la 13° semaines.

OBSERVATION 112 Service du Professeur LEJEUNE - H - 2628

GEL. Gilbert - 25 ans -

Il entre dans le service le 1er février 1974 pour une suspicion de Mal de Pott.

Ce malade, sans antécédents particuliers, subit le B.C.G. avec succès en 1970.

Au mois d'avril 1973, apparaissent des dorsalgies intermittentes de type mécanique, à la suite d'un effort.
En octobre, ces douleurs dorsales deviennent permanantes, avec irradiation à la ceinture et à l'épaule gauche.

A l'entrée, le malade est apyrétique, la VS est à 20 mm et l'état général est conservé.

Tous les examens biologiques sont négatifs.

Sur les radiographies du rachis, il existe des signes de spondylodiscite D_8D_9 avec pincement de l'interligne et importante lésion osseuse en miroir, sans signe de reconstruction.
Par ailleurs, on note la présence d'un abcès paravertébral.

Enfin, la cuti réaction est positive.

Devant le contraste évident entre l'importance des lésions à la radiologie et la relative latence clinique, une triple antibiothérapie est instituée, avec 1 g / j de streptomycine, 300 mg / j d'isoniazide et 600 mg / j de rifampicine, associée à une immobilisation plâtrée.

Les AASTL sont à 1,9 UI le 6 février.

Au bout de 6 mois de traitement, on arrête la streptomycine, les douleurs ont complètement disparu, la VS est à 3 mm.

Sur les tomographies, on constate un début de densification des lésions, qui paraissent moins cernées.

Les AASTL sont à 1,4 UI le 28 mai.

La triple antibiothérapie est poursuivie pendant 6 mois, avec éthambutol, rifampicine et isoniazide, associée au port d'un corset amovible de type SWAIM.
Enfin, les 6 derniers mois le malade reçoit de l'isoniazide et de la rifampicine.

RESUME :

Mal de Pott D_8D_9, sans preuve bactériologique.

Les AASTL sont à 1,9 UI la 16° semaine et à 1,4 UI à la 30° semaine.

OBSERVATION 113 Service du Professeur LEJEUNE - F - 2963

GUI. Françoise - 78 ans -

Elle entre dans le service le 19 juin 1974 pour des dorsalgies permanentes depuis plusieurs années.

En effet, cette malade se plaint depuis assez longtemps de douleurs dorsales basses, de type mécanique, sans irradiation et peu améliorées par les nombreux traitements symptomatiques.

L'histoire actuelle débute il y a quelques semaines par une recrudescence de ces douleurs dorsales.

A l'entrée, la malade est subfébrile, la VS est à 32 mm.

La cuti réaction est très positive, par contre celle de DUBOS - MIDDLEBROOK est faiblement positive.

Le bilan radiologique de la colonne vertébrale objective une énorme géode sur toute la hauteur de D_{11}.

Les AASTL sont à 1,2 UI le 20 juin et à 1 UI le 26 juin.

Letraitement se compose d'une triple antibiothérapie, avec de la rifampicine, de l'isoniazide et de la streptomycine, associée à une immobilisation plâtrée.

Malheureusement, la malade décède le 1er août à l'occasion d'un arrêt cardiaque.

RESUME :

Mal de Pott au niveau de D_{11} sans preuve bactériologique.

Les AASTL sont négatives à la 3ème semaine.

OBSERVATION 114 Service du Professeur LEJEUNE - H - 2260

BUI. Marcel - 70 ans -

Entre dans le service le 20 juillet 1973 pour un mal de Pott dorsal D_8D_9 , donnant lieu à une paraplégie depuis début juillet.

Depuis 8 mois l'état général est altéré et le malade est très dépressif.

A l'entrée, on note une paraplégie avec troubles de la sensibilité, déficits moteurs et troubles sphinctériens.

A la radiographie, les images pulmonaires ainsi qu'un abcès froid paravertébral ont permis d'affirmer l'existence d'un mal de Pott, nécessitant un geste chirurgical décompressif le 3 août 1973 (laminectomie de D_6 à D_{10} et exérèse de la masse épidurale) .

Les suites opératoires sont satisfaisantes, il existe un début de récupération sur le plan neurologique.

Il n'y a pas de BK à l'examen direct (dans les urines et les crachats).

Les AASTL sont inférieures à 0,7 UI le 23 juillet.

Le 31 juillet, la réaction de DUBOS - MIDDLEBROOK est positive.

Le traitement antibiotique comporte : rifampicine, isoniazide et streptomycine.

Le 14 août, les cultures de crachats révèlent quelques rares colonies de bacille de KOCH.

LE malade subit une 2ème intervention le 24 août avec mise à plat de l'abcès paravertébral par voie thoracique et greffe vertébrale.
Il reçoit par ailleurs une triple antibiothérapie.

Au mois de septembre, les radiographies montrent une reconstruction très satisfaisante du rachis, le greffon iliaque ayant l'aspect radiologique d'un corps vertébral pratiquement normal.
La paraplégie a regressé partiellement. Le malade est mis en immobilisation plâtrée pendant 3 mois.

Le 11 septembre, à la cyto-bactériologie, les cultures sont stériles

Le 3 octobre, le malade est apyrétique, mais il décède le 12 du même mois.

RESUME :

Mal de Pott au niveau de D_8D_9 sans preuve bactériologique.

Les AASTL sont négatives au 8ème mois.

V – ETUDE DES RESULTATS SEROLOGIQUES

Nous ferons porter notre étude sur l'ensemble des observations présentées dans ce travail, en leur adjoignant les observations décrites dans la thèse de J. PERRIER (60) en 1971.

C'est ainsi que nous envisagerons successivement :

A - Les ostéoarthrites staphylococciques bactériologiquement confirmées.

B - Les staphylococcies non ostéoarticulaires bactériologiquement confirmées.

C - Les ostéoarthrites infectieuses non staphylococciques.

D - Les sujets témoins.

E - Les ostéoarthrites infectieuses de nature bactérienne indéterminée .

F - Les ostéoarthrites infectieuses probablement tuberculeuses.

- - - - - - - - - -

- A - Les OSTEOARTHRITES STAPHYLOCOCCIQUES BACTERIOLOGIQUEMENT CONFIRMEES

Ce premier groupe d'observations comporte 53 cas d'ostéoarthrites (dont 25 cas d'arthrites, 13 cas d'ostéites, 14 cas de spondylodiscites et de sacro-iléites) dans lesquelles un staphylocoque a été isolé lors d'un prélèvement réalisé in situ ou à défaut par hémoculture, à l'exclusion de toute autre mode d'identification.

1) Répartition selon le sexe et l'âge

Dans cette série, nous comptons 37 hommes et 16 femmes. Les différentes tranches d'âge se répartissent entre 7 et 81 ans avec une moyenne de 50 ans.

Il faut signaler qu'il existe deux pics de fréquence :

- les sujets âgés : 24 malades sur 53 (soit 46%) ont plus de 50 ans, et sur ces 24 malades , 17 ont plus de 60 ans.
- les sujets jeunes : 17 malades sur 53 (soit 34%) ont moins de 40 ans.

Cette répartition apparaît en accord avec les donn ées de la littérature :

R.J.ARGEN en 1966 (3) sur 42 cas d'ostéoarthrites (dont 37 hommes et 15 femmes) admet une nette prédominance des malades ayant plus de 40 ans, et davantage après 50 ans.

P.J. KELLY en 1970 (41) souligne la prédominance des tranches d'âge au-delà de 50 ans, regroupant 77 % de ses malades âgés.

H. SERRE et L. SIMON en 1973 (78) présentent 54 observations (dont 28 hommes et 26 femmes) parmi lesquelles 33 malades ont plus de 50 ans, soit 61 %.

On const ate donc une nette prédominance du sexe masculin et une fréquence plus important e des tranches d'âge à partir de 50 ans, rejoignant en cela l'opinion de R.F. WILLKENS (94) selon laquelle le risque infectieux de la population augmente avec la baisse naturelle des défences immunitaires.

2) Conditions de survenue et facteurs favorisants

Parmi les circonstances morbides au cours desquelles surviennent ces ostéoarthrit es, certaines sont sans rapport particulier avec l'infection staphylococcique: l'arthrose (obs. pers. 1, 5 et 7), le rhumatisme articulaire aigu (obs. pers.13, 30).
D'autres, au contraire, peuvent en favoriser le developpement :ce sontles maladies entraînant une baisse naturelle des défences de l'organisme, à savoir le diabète surtout (obs. pers. 6, 18, et 40), et la polyarthrite rhumatoïde (2, 3, 9, 21) notamment quand elle est traitée au moyen de corticoïde par voie générale (obs. pers. 2).
Ces constat ations correspondent d'ailleurs aux données de la littérature : A. RICKEWAERT (73).
Néanmoins, il n'existe pas d'antécédents pathologiques dans la majorité des cas de nôtre série.

3) Portes d'entrée du staphylocoque

a- La porte d'entrée est évidente lorsque l'infection est secondaire à une inj ection intra-articulaire de dérivés cortisoniques.
J. GOWANS (28) aux U.S.A. et J. JUDET (38) en France sont les premiers qui attirèrent l'attention sur le risque infectieux des injections intra-articulaires et sur leur gravité.
P.P. RAVAULT et M. B OUVIER (70) considèrent que dans la majorité des cas le germe est introduit par l'aiguille.
Enfin, H. SERRE et L. SIMON (78) pensent que le délai d'apparition de l'arthrite septique est g énéralement inférieur à une semaine. Cependant, il peut être plus long selon J. SCHNEPP (74).
Pour notre part, nous avons observé 3 arthrites staphylococciques à la suite d'une injection intra-articulaire de dérivés cortisoniques (obs. pers. 3, 5 et6) avec des délais d'apparition d'1 semaine, de 2 semaines et de plus d'un an.
b- l'inoculation directe du germe peut se produire à l'occasion d'une intervention chirurgicale, lors de la mise en place d'une prothèse totale, ou de la synthèse d'une fracture osseuse.
Notre série en comporte 10 cas (obs. pers. 9, 10, 12, 15, 16, 18, 24, 26, 27, 30)
Dans deux autres cas (obs. pers. 21 et33), l'ablation de verrues plantaires a pu être considérée comme le départ de l'infection.

c- L'infection staphylococcique peut être métastatique à part ir d'un foyer initial cutané (obs. pers. 4 et 17, et 6, 11 dans la thèse de J. PERRIER) ou profond (OBS. pers. 33, 38 et 40). Lorsque le foyer infectieux est tout proche (obs. pers. 21, 28, 37, 41), l'infection se propage alors par contiguité. Enfin, nous avons pu parler de rechute d'ostéomyélite dans deux cas (obs. pers. 23 et26).

d- Dans un certain nombre de cas, aucun foyer infectieux n'est mis en évidence. Dans cette rubrique, nous trouvons 22 de nos 53 observations (dont 8 spondylodiscites et sacro-iléites sur 14) et également, 25 cas d'arthrites hématogènes sur 44 de M.B . WATKINS (91), et 8 des 13 arthrites à staphylocoque de A. RYCKEWAERT (73).

4) La mise en évidence du germe

Dans notre série, le staphylocoque est retrouvé in situ dans 32 cas sur 53 et par hémoculture dans 21 cas sur 53

Par ailleurs, l'hémoculture est pratiquement notre seul moyen d'isoler le germe dans les spondy lodiscites et les sacro-iléites : 13 cas sur 14.

5) Résultats sérologiques

- Les AASTL :

Nous avons dénombré 35 cas où l'élévation des AASTL est significative (soit 66 %) avec une fréquence d'élévation plus importante dans les spondylodiscites et les sacro-iléites (11 cas sur 14)(79 %) que dans les ostéites (8 cas sur 13)(62 %) et dans les arthrites (16cas sur 26)(62 %) (tableaux 5 et 8).

Dans not re série, la date du dosage des anticorps est située en semaines par rapport au début de l'affection clinique donc de l'infection staphylococcique ou de la récidive clinique. L'élévation du taux des AASTL survient dans la moitié de nos cas avec un retard de 1 à 8 semaines par rapport aux premiers signes cliniques de l'affection ou de la récidive.

C'est dans l'observation 1 que l'on trouve le taux d'AASTL le plus élevé (>300 UI) mais le manque de sérum nous a empêché de trouver l'intensité maximale.

Dans 9 aut res cas nous constatons des taux d'AASTL supérieurs à 25 UI.

Dans notre série, 27 cas de staphylococcies bactériologiquement confirmées (obs. pers. 1, 2, 9, 15, 18, 28, 29, 30, 31; 33, 34,35, 36, 37 , 38, 39, 43, 47, 48, 49, 61, 62, 65, 66, 69, 71, 79) ont bénéficiés d'au moins 3 dosages. Dans l'observation 1, alors que l'élévation est obtenue à la 24° semaine(>300 UI), la décroissance s'amorce à la 29° semaine (94 UI), et se poursuit à la 96° semaine (35,4 UI), sans retour précoce à la normale

Dans l'observation 2 , alors que le taux maximum (8,4 UI) est obtenu à la 5° semaine, le retour à la normale (1,8 UI) se fait à la 26° semaine.
La normalisation du taux des AASTL est parfois obt enue plus rapidement : (obs. pers. 15 : 6 ,25 UI à la 4° semaine, 0,7 UI à la 12° semaine),(obs. pers. 36 6 UI à la 6 3° semaine, 0,7 UI à la 63° semaine).

- Les AGSTL :

Le dosage des AGSTL n'a été effectué que sur 27 cas d'ostéoarthrites staphylococciques. La fréquence d'élévation de ce taux atteint 70 % (19 cas sur 27),avec une fréquence d'élévation plus importante dans les ostéites (3 cas sur 3)(100 %) et dans les spondylodiscites et les sacro-iléites (5 cas sur 7)(72 %) que dans les arthrites (11 cas sur 17)(65 %).(Tableau6).
Dans notre série, 9 cas sur 19 ont un retard d'élévation entre 1 et 8 semaines par rapport aux premiers signes cliniques de l'affection.
L'intensité maximale du taux des AGSTL est constaté dans 4 cas (obs. pers. 28, 29, 34, 38).
La durée de l'élévation du taux des AGSTL peut^etre suivie dans 5 cas seulement; il faut en effet posséder un nombre suffisamment importantde dosages (au moins 3) à des intervalles de temps de 15 jours minimum, ce qui est encore rarement le cas.
Cette élévation des AGSTL évolue sur un minimum de 6 semaines (obs. pers. 29 : de 1/2560 à la 4° semaine a 1/320 a la 10e semaine) à un maximum de 70 semaines (obs. pers. 1 : 1/1280 la 26° semaine à 1/320 la 96° semaine).

- B - LES STAPHYLOCOCCIES NON OSTEOARTICULAIRES BACTERIOLOGIQUEMENT CONFIRMEES.

Nous n'avons gardé dans cette série (47 cas en y adjoignant les 7 observations rapportées dans la t hèse de J. PERRIER) que les malades porteurs d'infections staphylococciques dont le germe a été isolé in situ ou par hémoculture.
Dans ce groupe d'observations, on compte 28 cas de staphylococcies cutanées et des parties molles, 6 cas de staphylococcies pleuro-pulmonaires et 13 cas de septicémies à staphylocoque.

1) Les staphylococcies cutanées et des parties molles (28 cas)

a) les staphylococcies tégumentaires sévères (7 cas)

- Nous comptons 2 cas d'épidurite staphylococcique (obs. pers. 45 et 69) : la première survient à la suite d'un traumatisme dorso-lombaire, l'infection se propageant par contiguité; le staphylocoque est isolé dans l'hémoculture. Dans le second cas, l'inoculation du staphylocoque est directe, lors d'une injection épidurale pour le traitement d'une névralgie sciatique.
- Par ailleurs, dans deux autre cas(obs. pers. 43 et 49) la staphylococcie cutanée s'est compliquée de localisation ostéoarticulaire. Le staphylocoque est mis en

évidence lors d'un prélèvement cutané (obs. 43). Dans la 2° observation la localisation osseuse est tout à fait à l'arrière plan de la staphylococcie cutanée.
- Enfin, dans les observations 47, 58, 62 , l'infection staphylococcique est profondément située; elle évolue depuis plus de 10 ans (obs. 58), et dans l'observation 62, un volumineux anthrax paravertébral se complique d'une septicémie à staphylocoque avec localisation pulmonaire.

b) les st aphylococcies tégumentaires bénignes (21 cas)

L'infection staphylococcique sous forme de furoncle, d'abcès ou d'infection des parties molles, est cliniquement peu importante et bien jugulée par le traitement antibiotique spécifique.

2) Les staphylococcies pleuro-pulmonaires (6 cas)

Le germe est isolé in situ (expectoration) dans 4 cas et par l'hémoculture dans 2cas.
L'infect ion pulmonaire survient brutalement dans tous les cas, sans porte d'entrée évidente.

3) Les septicémies à staphylocoque (13 cas)

Chaque fois, le staphylocoque a été isolé dans plusieurs hémocultures lors d'une pyrexie.
- La septicémie survient brutalement alors que la porte d'entrée de l'infection est inconnue, dans 6 cas sur 13.
- Dans 3 cas, la septicémie survient à la suite de la mise en place d'une sonde endocavitaire ou d'un changement d'appareil (obs. pers. 63, 65 et 1 cas dans la thèse de J. PERRIER).
- Nous comptons 2 cas de septicémie après une infection cutanée et après une lymphangite (obs. pers. 46 et 54), 1 cas de septicémie du post partum (obs. pers. 77) et enfin 1 cas de septicémie succédant à une angine à staphylocoque, chez une femme atteinte de leucémie lymphoïde chronique (obs. pers. 76).

4) Les résultats sérologiques

a) Les AASTL

- La fréquence globale d'élévation du taux des AASTL est dans cette série de 54 %, soit 25 cas sur 47. Nous constatons que cette fréquence est plus élevée dans les staphylococcies pleuropulmonaires (67 %, soit 4 cas sur 6) que dans les staphylococcies cutanées (16 cas sur 28, soit 57 %) et les septicémies à staphylocoque (5 cas sur 13, soit 39 %); (tableau 7).

De plus, nous pouvons remarquer, ce qui ne nous surprend guère, que l'élévation des anticorps est plus fréquente dans les staphylococcies cutanées sévères (7 cas sur 7) que dans les cas moins étendus, la répartition de nos malades en staphylococcies sévères et bénignes n'ayant pas été influencée par les résultats sérologiques.

- Dans 21 cas sur 25, cette élévation du taux des AASTL se fait avec un retard de 1 à 8 semaines par rapport au début de l'affection clinique.
- La positivité du taux des AASTL va de 2,25 UI à 34,2 UI; ce dernier taux correspond à l'élévation maximale (obs. pers. 62) lors d'une septicémie à staphylocoque, avec localisation pulmonaire secondaire à un anthrax paravertébral.
- Dans 9 cas, un nombre suffisant de dosages (au moins 3) nous a permis de suivre l'évolution du taux des anticorps au cours des staphylococcies non ostéo-articulaires. La durée de l'élévation du taux des AASTL (c'est à dire le temps compris entre l'élévation maximum et la normalisation du taux d'anticorps) varie entre 8 semaines (obs. pers. 62) et 56 semaines (obs. pers. 47).

b) Les AGSTL

- Ces anticorps n'ont été dosés que dans 16 cas sur 47.
La fréquence d'élévation du taux des AGSTL est de 63 %, soit 10 cas sur 16 (dans les staphylococcies pleuropulmonaires: 2 cas sur 2, dans les staphylococcies cutanées: 6 cas sur 10, et dans les septicémies à staphylocoque: 2 cas sur 4), (cf. Tableau 7).
- L'intensité maximale d'élévation (1 / 2560) du taux des AGSTL a été obtenue dans 3 cas (obs. pers. 45,46 et 62) où l'infection staphylococcique était sévère.
- Le manque de dosages répétés nous a empêché d'apprécier la précocité et la durée d'élévation du taux des AGSTL.
Cependant, dans l'observation 49, les AGSTL ont été dosées 8 fois. Il faut signaler que ce cas-là est un peu particulier; en effet, ce malade a été hospitalisé 2 fois pour une staphylococcie multifocale récidivante. Une première fois, alors qu'il présentait une staphylococcie cutanée, nous avions observé que le taux des AASTL s'était élevé de façon significative; à cette époque, les AGSTL n'avaient pas été dosées. Puis le malade était revenu 2 ans et 1/2 plus tard pour une suspiçion d'ostéomyélite. Le germe n'ayant pas été isolé, les AASTL et les AGSTL avaient été dosées et s'étaient révélées négatives.

- C - LES OSTEO-ARTHRITES INFECTIEUSES BACTERIOLOGIQUEMENT CONFIRMEES NON STAPHYLOCOCCIQUES (14 cas)

Dans tous les cas, le germe en cause a été isolé in situ ou défaut par l'hémoculture, à l'exclusion de tout autre mode de prélèvement, sauf pour les cas d'infection tuberculeuse où nous avons considéré la réponse positive à l'inoculation comme une confirmation bactérienne.

Le dosage des AASTL a été systématiquement pratiqué dans cette série comportant 14 cas dont 5 déjà répertoriés dans la thèse de J. PERRIER (60).

1) Résult ats négatifs

Nous trouvons des taux d'AASTL normaux dans 10 cas sur 14 ostéo-arthrit es non staphylococciques (soit 72 %)(tableau 8).
Sur les 5 observations de la thèse de J. PERRIER (60), il y a 1 arthrite du genou à pneumocoque avec des AASTL normales à la 2° semaine et à la 4° semaine (obs.31), 1 ostéite du sacrum à entérocoque (obs. 32) et 3 tuberculoses osseuses obs. 34, 35 et 39).
Nos 5 observations personnelles comportent 1 arthrite septique du genou à klbsiella pneumoniae (obs. 85), et 4 tuberculoses osseuses (obs. 86, 87, 88 et 90).

2) Résultat s positifs

Nous avons enregistré une élévation des AASTL dans 4 cas, cette positivité étant en contradiction avec des isolements bactériologiques réalisés in situ (obs. pers. 83, 84 et 89) et dans l'hémoculture (obs. pers. 91). Cependant, le caractère particulier de ces ostéo-arthrites nous amène à les étudier de plus près.
Dans l'observation 83, le malade est hospitalisé pour une arthrite septique du poignet droit. Un streptocoque bêta-hémolytique est isolé dans l'articulation. Alors que les anticorps anti-streptococciques sont normaux, le taux des AASTL s'élève à 8 UI à la 4ème semaine.
Dans l'observation 84 le malade est hospitalisé pour une arthrite de la cheville gauche évoluant depuis plusieurs mois. La ponction articulaire isole un alcagenes denit rificans et un escherichia coli. Les AASTL sont très élevées à la 6° sem.(9,4 UI puis la décroissance est lent e, la normalisation étant obtenue à la 21° semaine. A signaler une remont ée à 3 UI à la 70° semaine.Parallè lement, les AGSTL sont élevées à 1/1280 à la 7° semaine et se normalisent à la 70° semaine (1/160).
Dans l'observation 89 la malade est hospitalisée une première fois en août 1976 pour une ténosynovite des fléchisseurs de la main droite à la suite d'une plaie septique sous-unguéale insuffisamment traitée. Une intervention chirurgicale est pratiquée, mais à l'époque le germe en cause n'est pas isolé.
Les AASTL sont trouvées à 6 UI début octobre et à 10 UI début novembre, donc respectivement la 20° et la 24° semaine après le début de l'infection(au mois de mai), et 8 et 12 semaines après la première intervention. Malgré un traitement antibiotique de 3 mois (pristinamycine), une 2° hospitalisation est nécessaire pour ce qui semble être une rechute infectieuse.
Au de la 2° intervention, un BK est isolé in situ;
Dan s l'observation 91 le malade porteur d'une maladie de Duhring-Brocq et d'une lymphose probable, recevant un traitement à base corticoïde depuis plus d'un an,

est hospitalisé pour une sept icémie à pyocyanique à la suite d'une infection urinaire. Malgré un traitement antibiotique énergique, une localisation infectieuse en L_1L_2 et L_2L_3 apparait. Les AASTL sont à 3,5 UI à la 15° semaine.

- discussion :

Il n'est pas question de nier la positivité des éléments sérologiques précités, des AASTL dans 4 cas et des AGSTL dans l'un des cas. Cependant sans chercher systématiquement à expliquer d'une façon favorable ces faits qui risquent d'apporter une ombre sur la fiabilité de ces deux examens sérologiques, il nous semble véritablement que l'on puisse invoquer au moins la possibilité d'élévation non discordante et ne s'inscrivant pas comme des faux positifs, et ceci en faisant appel aux 2 hypothèses suivantes :

En premier lieu, peut se poser la question d'une contamination. Il y a dans l'observation 84 et dans une certaine mesure dans l'observation 83,l'existence de germes inhabituels découverts à la ponction articulaire.
Ainsi, dans l'observation 83, un steptocoque bêta hémolytique est identifié dans la synoviale articulaire, ce germe étant assez rarement en cause dans les arthrites infectieuses, d'après les données épidémiologiques que nous possédons actuellement dans notre pays.
Plus encore, dans l'observation 84, un alcagenes dénitrificans et un escherichia coli, deux germes assez peu rencontré en pathologie articulaire , sont isolé in situ.
Par ailleurs, l'élévation croissante et décroissante des AASTL et l'élévation parallèle des AGSTL nous laisse perplexe, d'autant que la thérapeutique associant céphalotine et gentamycine puis céfalotine et pristinamycine avait de grandes chances d'être active vis à vis d'un staphylocoque. Toutefois, le large spectre de tels antibiotiques interdit d'en tirer un argument de valeur dans le sens d'un test est thérapeutique. Donc la question de la contamination reste en suspend, ne pouvant être ni affirmé ni exclue.

En deuxième lieu, peut se discuter la réalité d'une surinfection ou d'une association microbienne avec le staphylocoque sans identification de celui-ci.
Cette hypothèse pourrait se discuter dans les observations précitées, elle concerne surtout les observations 89 et 91 et en particulier 91 encore que l'echec pour celle-ci de l'antibiothérapie (pristinamycine) peut constituer un argument en défaveur de cette hypothèse.
Il est possible que ces faux positifs ne le soit pas tous; l'habituelle fiabilité de ces tests et en particulier de celle des AASTL (10 faux positifs sur 500 sujets témoins soit 2 %)(cf. ci-dessous) plaide en outre dans ce sens.

- D - LES SUJETS TEMOINS

1) - Les AASTL

Notre série personnelle comporte 150 malades hospitalisés dans le Service d'Urgence et de Soins Intensifs de l'Hopital Bellevue de Saint-Etienne pour des affections en apparence non microbiennes, dont 91 pour des tentatives de suicide.

Pour ces 91 cas, la tentative de suicide a été considérée cliniquement comme bénigne, donc ne nécessitant pas d'intubation ni d'hospitalisation de longue durée dans le service.

En y adjoignant les 350 sujets témoins de la série précédente (63) (comprenant des donneurs de sang et surtout des malades porteurs d'affections en apparence non microbiennes), nous arrivons au nombre de 500 sujets témoins sur lesquels des dosages d'AASTL ont été systématiquement pratiqués.
Nous avons enregistré des taux inférieurs à 2 UI dans 490 cas (soit 98 %) (cf. Tableau 2).
10 sujets témoins seulement (soit 2 % des cas) présentent un taux supérieur à 2 UI.
Cependant, il faut souligner que 8 de ces 10 cas sont à des taux très modérément élevés, compris entre 2 et 3 UI. Or, l'on se rappelle que certains auteurs (INGESTAD et WINBLAD (34) notamment) fixent la limite supérieure de la normale à 3 UI.
Pour notre part, comme l'ont souligné P. QUENEAU, E. LEJEUNE et coll. (63), la positivité peut être affirmée pour un seul dosage lorsque le taux est $\geqslant$ 4 UI, alors qu'entre 2 et 4 UI seule l'évolution croissante du taux des anticorps (supposant plusieurs dosages) représente un argument de valeur.

2 titres seulement sont élevés : l'un à 5,25 UI chez un jeune homme porteur de manifestations rhumatismales évocatrices d'un syndrome de FIESSINGER - LEROY - REITER tronqué ; l'autre à 3,5 UI chez une jeune fille hospitalisé lors d'une tentative de suicide médicamenteux «bénigne». Cependant dans l'ignorance de ses antécédents, il semble difficile d'écarter une éventuelle staphylococcie antérieure.

Ces résultats confrontés à ceux de la littérature, nous ont donc conduit à considérer comme strictement normaux les taux inférieurs ou égaux à 2 UI, comme la plupart des auteurs précités.

2) - Les AGSTL

Les AGSTL ont été dosées sur 64 sujets témoins (comprenant 30 donneurs de sang et 34 malades hospitalisés pour des affections en apparence non microbiennes), et bien que la série soit moins importante numériquement, la fiabilité de ce dosage serait même peut-être plus grande encore que celle des AASTL, puisque nous n'avons trouvé dans aucun de ces cas (cf. Tableau 3) de taux supérieurs à 1/160, ce taux étant considéré dans notre étude comme la limite supérieure de la normale (cf. ci-dessus) ; il existe seulement 6 cas où les taux sont à 1/160 ce qui peut être considéré comme un taux intermédiaire.

- E - LES OSTEO-ARTHRITES DE NATURE BACTERIENNE INDETERMINEE

Notre série personnelle comporte 19 cas d'ostéo-arthrites infectieuses dans lesquels aucun germe n'a pu être isolé, soit «in situ», soit dans l'hémoculture.

1) - Les AASTL

a) - Les ostéo-arthrites probablement staphylococciques (14 cas).

Dans ce groupe, plusieurs éléments cliniques plaident en faveur d'une étiologie staphylococcique.
En effet, dans 3 cas, une autre localisation infectieuse staphylococcique a été retrouvée dans les antécédents de ces malades (obs. pers. 92, 95, 105).
Par ailleurs, le mode d'installation de l'affection et surtout l'existence d'une porte d'entrée par inoculation directe (obs. pers. 97, 103, 109) sont également des éléments d'orientation.
Dans 2 cas, du staphylocoque doré a été mis en évidence dans des foyers ouverts durant l'hospitalisation (obs. pers. 102 et 106) et dans un cas (obs. pers. 110) un staphylocoque épidermitis a été isolé dans une seule hémoculture alors qu'aucun germe n'a été retrouvé dans l'articulation.
Enfin, dans cette série la fréquence d'élévation du taux des AASTL est de 72 % (10 cas sur 14).

b) - Les ostéo-arthrites infectieuses staphylococciques possibles (5 cas)

Dans ce groupe, aucun élément clinique ou sérologique ne permet d'orienter le diagnostic vers une étiologie précise (obs. pers. 93, 98, 99, 100, 108).

— Résultats sérologiques : Dans 1 cas sur 5 les AASTL sont positives (obs. pers. 99) ; cette élévation des AASTL est peut-être en rapport avec une angine staphylococcique.

2) - Les AGSTL

Cet anticorps n'a été dosé que dans 11 cas (8 fois dans les ostéo-arthrites probablement staphylococciques et 3 fois dans les ostéo-arthrites staphylococciques possibles).
On constate une élévation du taux des AGSTL dans 6 cas sur 11 (soit 55 %).

3) - Conclusion

Dans cette série d'observations (et surtout dans le 1er sous-groupe), les taux élevés d'AASTL et d'AGSTL ont de fortes chances d'être de «vrais positifs» et non de «faux positifs», en raison de la fréquence de l'étiologie staphylococcique des ostéo-arthrites non bacillaires, et de l'évolution clinique vers la guérison sous l'effet d'une antibiothérapie comprenant toujours une ou plusieurs médications à visée antista-

phylococcique.
Cependant, le diagnostic de staphylococcie n'ayant pu être ni prouvé ni exclu, les 14 malades de ce groupe seront écartés de l'étude sur la valeur sémeiologique des antistaphylolysines.

- F - LES OSTEO-ARTHRITES INFECTIEUSES PROBABLEMENT TUBERCULEUSES

Nous avons regroupé ces 4 cas (obs. pers. 111, 112, 113, 114) dans une rubrique à part, car, bien que qu'aucun germe n'ait pu être isolé «in situ» ou dans l'hémoculture, la nature des lésions, les antécédents et l'évolution de l'infection sont caractéristiques de la maladie tuberculeuse.

Ce sont toutes des spondylodiscites d'évolution torpide, réagissant bien au traitement anti-tuberculeux.
Les AASTL sont toujours négatives.
Nous pourrions donc très facilement classer ces cas dans les «vrais négatifs», cependant, l'absence de confirmation bactériologique ne nous permet pas d'inclure dans l'étude de la valeur sémeiologique du dosage des anticorps.

TABLEAU 1 TAUX DES AASTL CHEZ LES SUJETS TEMOINS. DONNEES DE LA LITTERATURE

AUTEURS	ANNEE	NOMBRE TOTAL DE CAS	TAUX NORMAUX			TAUX ELEVES	
			U.I.	CAS	%	CAS	%
ANDREONI - PEDRINAZZI	1956	65	2	65	100	0	0
LACK	1957	245	2	231	94	14	6
INGESTAD - WINBLAD	1957-1961	1422	3		79		21
BERTOYE - RUBI	1968	456	2	438	96	18	4
JARRIAULT	1968	658	2	653	99	5	1
INSTITUT PASTEUR (OMS)	1971	132	2	125	94,6	7	5,4
PERRIER	1971	100	2	99	99	1	1

TABLEAU 3 TAUX DES AGSTL CHEZ 64 SUJETS TEMOINS

TAUX DES AGSTL	NOMBRE DE CAS
AGSTL > 1/160	0
AGSTL ⩽ 1/160	64

TABLEAU 2 TAUX DES AASTL CHEZ 500 SUJETS TEMOINS

TAUX DES AASTL	NOMBRE DE CAS
AASTL > 2	10
1 < AASTL ⩽ 2	47
0,7 < AASTL ⩽ 1	149
AASTL ⩽ 0,7	294

TABLEAU 4 TAUX DES AASTL AU COURS DES STAPHYLOCOCCIES OSTEO-ARTICULAIRES DANS 232 OBSERVATIONS DE LA LITTERATURE

AUTEURS	TOTAL	> 2 U.I.	⩽ 2 U.I.	RAPPORT
ANDREONI PEDRINAZZI	8	7	1	7/8
LACK	74	41	33	41/74
FRUMENTO	12	10	2	10/12
AUTEURS	**TOTAL**	**> 3 U.I.**	**⩽ 3 U.I.**	**RAPPORT**
KADOWAKI	8	4	4	4/8
SCHWAGERL	114	79	35	79/114
TAYLOR et coll.	16	> 2 U.I. 14	⩽ 2 U.I. 2	14/16
TOTAL	**232**	**155**	**77**	**155/232**

TABLEAU 5 TAUX DES AASTL AU COURS DE 53 CAS DE STAPHYLOCOCCIES OSTEO-ARTICULAIRES BACTERIOLOGIQUEMENT CONFIRMEES

TAUX DES AASTL	ARTHRITES	OSTEOMYELITES	SPONDYLODISCITES ET SACRO-ILEITES	TOTAL
ÉLEVÉ	16	8	11	35
NORMAL	10	5	3	18
TOTAL	26	13	14	53

TABLEAU 6 TAUX DES AGSTL AU COURS DE 27 CAS D'OSTEO-ARTHRITES STAPHYLOCOCCIQUES BACTERIOLOGIQUEMENT CONFIRMEES

TAUX DES AGSTL	ARTHRITES	OSTÉITES	SPONDYLODISCITES ET SACRO-ILÉITES	TOTAL
ÉLEVÉ	11	3	5	19
NORMAL	6	0	2	8
TOTAL	17	3	7	27

TABLEAU 7 -TAUX DES AASTL AU COURS DE 47 CAS DE STAPHYLOCOCCIES NON OSTEO-ARTICULAIRES BACTERIOLOGIQUEMENT CONFIRMEES.

-TAUX DES AGSTL AU COURS DE 16 CAS DE STAPHYLOCOCCIES NON OSTEO-ARTICULAIRES BACTERIOLOGIQUEMENT CONFIRMEES.

TAUX DES AASTL ET DES AGSTL	staphylococcies cutanées et des parties molles		staphylococcies pleuropulmonaires		septicémies staphylococciques		TOTAL	
	AASTL	AGSTL	AASTL	AGSTL	AASTL	AGSTL	AASTL	AGSTL
*ÉLEVÉS	16	6	4	2	5	2	25	10
**NORMAUX	12	4	2	0	8	2	22	6
TOTAL	28	10	6	2	13	4	47	16

RAPPEL

* - POUR LES AASTL, TAUX ÉLEVÉS: >2 UI
- POUR LES AGSTL, " " : >1/160

** - POUR LES AASTL, TAUX NORMAUX: ⩽ 2 UI
- POUR LES AGSTL, " " : ⩽ 1/160

VI – ETUDE SYNTHETIQUE ET TABLEAUX SYNTHETIQUES

- A - LES AASTL

Nous considérons, comme la plupart des auteurs (cf. IIIème partie, étude théorique) que les taux inférieurs ou égaux à 2 UI sont strictement normaux.

1) - Données de la littérature

Si l'on considère les principaux travaux de la littérature (Tableau 4), on observe que le taux des AASTL sériques se trouve élevé dans 155 cas de staphylococcies ostéo-articulaires sur 232 (soit 67 % des cas), avec une fréquence d'élévation s'échelonnant de 50 % (KADOWAKI) à 87 % des cas (TAYLOR et coll.).

2) - Résultats personnels

Au cours de 114 cas d'infections microbiennes diverses, identifiées par isolement du germe responsable au sein de la localisation septique ou à défaut par hémocultures, à l'exclusion de tout autre mode d'identification, nous avons enregistré que :

- Le taux des AASTL sériques est augmenté dans 35 de nos 53 cas de staphylococcies ostéo-articulaires bactériologiquement confirmées (66 % des cas), avec une proportion d'élévation du taux des AASTL plus élevé au cours des spondylodiscites et des sacro-iléites (11 cas sur 14)(78 %) que des ostéomyélites (8 cas sur 13)(62 %) et des arthrites (16 cas sur 26)(62 %), (Tableau 5 et 8).

Chez 10 de nos 53 malades, porteurs d'une staphylococcie ostéo-articulaire confirmée avec élévation du taux des AASTL, ce dernier dépasse 25 UI et a même pu atteindre un taux supérieur à 300 UI au cours d'une arthrite de hanche.

- Le taux des AASTL sériques est augmenté dans 25 de nos 47 cas de staphylococcies confirmées sans localisation ostéo-articulaire , ce qui donne un pourcentage de 54 %.
- Cependant, le taux des AASTL sériques est élevé dans 4 de nos 14 cas d'ostéo-arthrites non staphylococciques, soit 28 % . (cf. ci-dessus).

- B - LES AGSTL

A.G. TAYLOR (84) considère dans son étude que les taux inférieurs à 4 u / ml sont strictement normaux. Connaissant la correspondance qu'il existe entre cette limite supérieure de la normale (4 u / ml) et celle qui est utilisée dans notre travail (exprimée en dilution : 1/160), nous avons cependant considéré comme strictement normaux les taux inférieurs ou égaux à 1/160; Dans notre étude il y aura donc élévation du taux des AGSTL au-delà de cette limite.

1) - Données de la littérature

Les seuls travaux que nous avons pu trouver dans la littérature, concernant le dosage des AGSTL, sont ceux de A.G. TAYLOR et coll. (83 -84).
Dans une première série comportant 19 cas d'ostéomyélites chroniques (83), ils observent une fréquence d'élévation de 79 % (15 cas sur 19).
Dans une deuxième série de 16 malades porteurs d'infections staphylococciques ostéo-articulaires, ils constatent une fréquence d'élévation de 56 % (9 cas sur 16).
Ne sachant pas si certains cas de la première série se retrouvent dans la seconde, nous prendrons cette dernière comme référence.

2) - Résultats personnels

Au cours de 43 cas d'infections staphylococciques avec ou sans localisation osteo-articulaires, identifiés par isolement du germe responsable au sein de la localisation septique ou à défaut par hémocultures, à l'exclusion de tout autre mode d'identification, nous avons enregistré que :
- Le taux des AGSTL sériques est augmenté dans 19 de nos 27 cas de staphylococcies ostéo-articulaires confirmées (70 %), avec une proportion d'élévation du taux des AGSTL plus élevé au cours des ostéites (3 cas sur 3) (100 %) et dans les spondylodiscites et les sacro-iléites (5 cas sur 7) (72 %) que dans les arthrites (11 cas sur 17) (65 %), (Tableau 6).
- Le taux des AGSTL sériques est augmenté dans IO de nos 16 cas de staphylococcies confirmées sans localisation ostéo-articulaire, ce qui donne un pourcentage de 63 %, (voir Tableau 7).

TABLEAUX SYNTHETIQUES DES 91 PREMIERES OBSERVATIONS PERSONNELLES COMPRENANT 42 CAS D'OSTEOARTHRITES STAPHYLOCOCCIQUES 40 CAS DE STAPHYLOCOCCIES NON OSTEO-ARTICULAIRES ET 14 CAS D'OSTEO-ARTHRITES NON STAPHYLOCOCCIQUES, TOUTES BACTERIOLOGIQUEMENT CONFIRMEES

N° OBS.	PROVENANCE N° DOSSIER	NOM.PRENOM	AGE	SEXE	DIAGNOSTIC	LIEU D'IDENTIFICATION DU GERME	AASTL (U.I.)	TEMPS EN SEM./DEBUT AFFECTION CLINIQUE		AGSTL
1	DrJEANNERET H. 78277	TOU. Pierre	81	M	Arthrite septique de la hanche gauche sur coxarthrose ancienne	ponction de hanche: staphylocoque blanc ponction du poignet : staphylocoque doré	>7 >7 >7 >7 >100 130 >100 >300 96 53 35 35	1 4 6 8 10 17 20 24 29 39 56 91	 24 29 39	 1/1280 1/320 1/320
2	Pr LEJEUNE H. 2971	PRI. Roger	62	M	Arthrite du genou gauche	Ponction du genou : staphylocoque doré	6 8,4 5 6 2,02 2,4 1,8	3 5 6 8 16 24 26	3 5 6 8 16 24 26	1/640 1/320 1/320 1/640 1/320 1/640 1/320
3	Pr. LEJEUNE F. 1487	GOU.Apolonine	72	F	Arthrite du genou droit	Ponction articulaire : staphylocoque doré	<0,9	4		
4	Pr LEJEUNE H. 2934	PET. Mièle	24	M	Arthrite du coude droit en relation avec une ostéomyélite de l'humérus	Ponction articulaire : staphylocoque doré	1,25 8,6	4 6	4 6	1/320 1/1280
5	Pr LEJEUNE F.2295	JUF. Marguer.	64	F	arthrite du genou gauche	ponction articulaire : staphylocoque doré 1 hémoculture :staphylocoque doré.	<0,9 <0,7 <0,7	2 4 10	2	1/80

N° OBS.	PROVENANCE N° DOSSIER	NOM. PRENOM	AGE	SEXE	DIAGNOSTIC	LIEU D'IDENTIFICATION DU GERME	AASTL	TEMPS EN SEM./DEBUT AFFECTION CLINIQUE		AGSTL
6	Pr LEJEUNE F. 2677	ANS. Aimée	69	F	Arthrite septique de l'épaule droite	2 hémocultures : staphylocoque doré	3,1 3,35 3,2	8 10 14	8 10 14	1/640 1/640 1/640
7	Pr. LEJEUNE H. 3265	BEN. Marius	75	M	Arthrite septique du genou droit	Ponction articulaire : staphylocoque blanc	2,7 4 3	1 3 12	3 12	1/160 1/80
8	Pr LEJEUNE	JIM. Anahid	34	F	Arthrite de la hanche droite	Prélèvement intra-articulaire : staphylocoque doré	38 4,5 25,3	72 76 78	62 76 78	1/640 1/640 1/640
9	Pr. LEJEUNE F. 2424	LAR. Mad.	46	F	Arthrite staphylococcique de la hanche gauche	Prélèvement de la hanche gauche : staphylocoque doré	7,5 3,7 3	10 19 39	10 39	1/160 1/160
10	Pr. LEJEUNE H. 3612	LAU. Hugues	75	M	Arthrite suppurée sur prothèse totale de hanche droite	Prélèvement plaie : staphylocoque doré cultures ; staph. doré	5,25	52		
11	Pr. LEJEUNE H. 2564	PER. Henry	46	M	ostéo-arthrite sterno-claviculaire à staphylocoque.	2 hémocultures : staphylocoque doré	0,95 0,8 0,9 0,9	2 2 3 4	 2 3 4	 1/80 1/160 1/160
12	Pr. LEJEUNE F. 2976	BET. Marie	77	F	ostéite sur arthrodèse du genou droit	Ponction du genou. Culture ;staphylocoque doré	0,7 0,9	9 13	 13	 1/640

N° OBS.	PROVENCANCE N° DOSSIER	NOM. PRENOM	AGE	SEXE	DIAGNOSTIC	LIEU D'IDENTIFICATION DU GERME	AASTL	TEMPS EN SEM./DEBUT AFFECTION CLINIQUE		AGSTL
13	Dr BOCQUET 76 F.629	THU. Anne	64	F	Arthrite septique de l'épaule droite à staph.	ponction de liquide dans l'épaule: staph. doré	42 3	6 8	8	1/1280
14	Dr BOCQUET 76 F. 992	GRA. A. Marie	31	F	ostéo-arthrite tibio-tarsienne gauche à staph.	ponction cheville gauche staphylocoque doré	0,85	8	8	1/640
15	Pr.BERTOYE 36225	POI. André	63	M	ostéite de la hanche gauche par surinfection d'une prothèse totale	Prélèvements de pus de hanche : staph. doré	0,7 3,2 6,25 2,25 2,9 0,7	1 2 4 8 10 12		
16	Pr. BOUSQUET 169	LAD. Serge	38	M	Arthrite staphylococcique de la hanche droite	1 hémoculture : staphylocoque doré. Prélèvement pus hanche droite : staph. doré	0,8	96	96	1/320
17	Pr. BOUSQUET 5597	NOA. Jean	51	M	Arthrite du genou droit à staphylocoque doré	Ponction du genou droit: staphylocoque doré	8,4	8	8	1/1280
18	Pr. SCHNEPP 5289	GOU. Roger	45	M	Arthrite de la hanche droite	Prélèvement de la hanche droite : staphylocoque doré	16 13,3 10,1 8,5 7,5 7,5 4 4,25	8 10 14 15 19 20 24 25	19 20 24 25	1/160 1/160 1/80 1/160

N° OBS.	PROVENANCE N° DOSSIER	NOM. PRENOM	AGE	SEXE	DIAGNOSTIC	LIEU D'IDENTIFICATION DU GERME	AASTL	TEMPS EN SEM./DEBUT AFFECTION CLINIQUE		AGSTL
19	Pr. SCHNEPP 5373	DAC. Jacques	46	M	Arthrite du genou gauche et septicémie à staph.	2 hémocultures : staphylocoque doré. ponction du genou : staphylocoque doré	6,3 5,5	4 8	4 8	1/1280 1/1280
20	Pr. SCHNEPP 5765	ORT. Francois	49	M	Arthrite de la hanche gauche	3 hémocultures négatives Prélèvement au niveau de la plaie de hanche ; staphylocoque doré.	9,6 11,2 11 11,25	54 56 60 68	54 60	1/640 1/320
21	Pr. LEJEUNE H 1080	DOR. Gilbert	73	M	Ostéo-arthrite staphylococcique métatarso-phalangienne droite post-chirurgicale	prélèvement de pus dans la fistule : staphylocoque doré	1,35 1,2 1,42 1,3 0,8	4 5 8 10 105	 105	 1/160
22	Pr. LEJEUNE H. 1331	ROL. Chris.	22	M	Ostéomyélite de l'humérus droit	prélèvement de l'abcès sous-périosté ; staphylocoque doré	3,5 3,35 2	6 8 29		
23	Pr. LEJEUNE H. 4200	BEN. Paul	43	M	Ostéomyélite chronique de l'extrêmité du fémur droit	Prélèvement du pus au niveau de la suppuration: staph. doré	0,8 0,7 0,8 1,4	12 13 14 16		
24	Pr. LEJEUNE F.2128	GRO. Jeanne	70	F	Ostéomyélite du tibia gauche	Prélèvement pus de la fistule : staph. doré	1,8 1	156 159		

N° OBS.	PROVENANCE N° DOSSIER	NOM. PRENOM	AGE	SEXE	DIAGNOSTIC	LIEU D'IDENTIFICATION DU GERME	AASTL	TEMPS EN SEM./DEBUT AFFECTION CLINIQUE		AGSTL
25	Pr. LEJEUNE H. 2024	PLA.Jean-Paul	20	M	Ostéomyélite de l'humérus gauche	Prélèvement dela poche de pus : staph. doré	1,12 1,12 <0,7 1,1 1,2	6 9 15 18 25		
26	Dr ROBILLARD F. 417	CHA.Germaine	67	F	Arthrite sur genou gauche arthrodésé	Prélèvement pus dans la fistule : staph. doré	30	8		
27	Dr ROBILLARD H.1292	BEN. Mekky	48	M	Ostéomyélite de l'humérus gauche	Prélèvement de pus : staphylocoque doré	1 1,8	52 53		
28	Dr BOCQUET 76 H 1149	ARE. Luziz	32	M	Oto-mastoïdite droite avec septicémie à staph. puis taphylococcie pleuro-pulmonaire	Hémocultures : staphylo-coque doré	>40 >40 10	3 3 9	3 3 9	1/2560 1/2560 1/2560
29	Pr. BERTOYE 37 H.516	ZAA. Monir	7½	M	Ostéomyélite du tiers inférieur du fémur gauche	5 hémocultures : staphy locoque doré prélèvement gorge : épidermitis	13,5 9,6 9,5 6 4,5 5 3,5 4,25 4	3 4 5 6 7 8 9 10 13	3 4 5 7 8 9 10 	1/1280 1/2560 1/1280 1/640 1/640 1/1280 1/320

N° OBS.	PROVENANCE N° DOSSIER	NOM. PRENOM	AGE	SEXE	DIAGNOSTIC	LIEU D'IDENTIFICATION DU GERME	AASTL	TEMPS EN SEM./DEBUT AFFECTION CLINIQUE		AGSTL
30	Pr. BERTOYE 32 F 505	CHA. M.Eliane	18	F	Ostéite du tibia droit post-traumatique à staphylocoque	Prélèvement au niveau de la suppuration du tibia : staph. doré prélèvement de gorge : staph. doré prélèvement de nez : staph. pathogène	4,2 3,5 3,5 5 2,5 1,9	16 18 21 22 23 25		
31	Pr. LEJEUNE H. 2063	FON. Jean	51	M	Arthrite sacro-iliaque droite	1 hémoculture : staphylocoque doré	1 1 3 2,8 4 4,5 4,5 1,7	6 8 9 11 13 15 16 94	94	1/40
32	Pr. LEJEUNE H. 3214	DUR. Bruno	17	M	Arthrite sacro-iliaque droite	7 hémocultures : staphylocoque doré	<0,7 <0,7 <0,7 <0,7	1 2 3 6		
33	Pr. LEJEUNE H. 4303	MET. Jean	66	M	Spondylodiscite L_4 L_5 à staphylocoque	9 hémocultures : staphylocoque doré	21 32 16 12 5 8 7,6	4 12 15 26 35 40 49	49	1/640

N° OBS.	PROVENANCE N° DOSSIER	NOM. PRENOM	AGE	SEXE	DIAGNOSTIC	LIEU D'IDENTIFICATION DU GERME	AASTL	TEMPS EN SEM/DEBUT AFFECTION CLINIQUE		AGSTL
34	Pr. LEJEUNE H. 2821	SON. Gérard	35	M	Spondylodiscite infectieuse L_3L_4 à staph.	2 hémocultures : staphylocoque épidermitis (faites un mois auparavant)	9 5,6 7,5 6,4 4,5 3,7 2,7	7 9 10 12 14 15 21	 10 12 14 15 21	 1/2560 1/2560 1/640 1/1280 1/320
35	Pr. LEJEUNE H. 1943	CHA. Gabriel	48	M	Spondylodiscite infectieuse en L_4L_5 et D_5D_6	3 hémocultures : staphylocoque doré	<0,7 <0,7 <0,7 1,25 <0,7 2,25 <0,7	5 11 13 28 39 55 101	 55 	 1/160
36	Dr ROBILLARD H. 405	DEM. Gilbert	52	M	Sacro-iléite droite et septicémie à staphylocoque	4 hémocultures : staphylocoque doré	1,8 3,9 2,25 2,05 6 0,7	3 31 39 52 63 63		
37	Dr ROBILLARD H. 686	ABD. Boudoul	26	M	Spondylodiscite infectieuse L_1 L_2 à staphylocoque	ponction abcès : staphylocoque doré	2 2,9 4,75 5 7 2	2 3 4 12 14 93		

N° OBS.	PROVENANCE N° DOSSIER	NOM. PRENOM	AGE	SEXE	DIAGNOSTIC	LIEU D'IDENTIFICATION DU GERME	AASTL	TEMPS EN AFFECTION	EM/DEBUT CLINIQUE	AGSTL
38	Dr ROBILLARD F. 615	CLE.Paulette	55	F	Spondylodiscite infectieuse $D_{12}L_1$ à staphylocoque à la suite d'une cholécystectomie	2 hémocultures : staphylocoque doré	8,9 9 23 18 7 3 1,1	18 20 21 23 41 60 108	23	1/2560
39	Dr ROBILLARD H.7037	BRA. Pétrus	73	M	Spondylodiscite infectieuse L_3 L_4	2 hémocultures : staphylocoque doré faites deux mois auparavant	14,3 27 21,5 18	11 13 15 17	11 13	1/320 1/320
40	Dr BOCQUET 76 H 1445	CHA. Roland	56	M	Spondylodiscite infectieuse D_6 D_7	8 hémocultures : taphylocoque doré prélèvement suppuration du pied gauche : staphylocoque doré	32 42,66 >40	5 6 7		
41	Dr BOCQUET 76 H 1393	RON. Robert	65	M	Spondylodiscite infectieuse L_5S_1 et septicémie à staphylocoque	en une semaine : 16 hémocultures : staphylocoque doré	1 1 0,7	8 12 13	13	1/640
42	Pr. BERTOYE 36 F. 596	DUB. M Louise	79	F	Spondylodiscite infectieuse L_3 L_4 et septicémie à staphylocoque	3 hémocultures à staphylocoque doré	0,9 1,5	2 4		

N° OBS.	PROVENANCE N° DOSSIER	NOM. PRENOM	AGE	SEXE	DIAGNOSTIC	LIEU D'IDENTIFICATION DU GERME	AASTL	TEMPS EN SEM./DEBUT AFFECTION CLINIQUE		AGSTL
43	Pr. LEJEUNE H 2310	GAU. Eric	16	M	Arthrite sterno-claviculaire et ostéomyélite en rapport avec une pyodermite généralisée. Donc staphylococcie cutanée et ostéo-arthrite staphylococcique probable	pus des furoncles : staphylocoque épidermitis. 3 hémocultures négatives	2,7 3 2,7 2,7 2,25 2 1,9	24 25 27 29 32 36 38	36	1/320
44	Pr. LEJEUNE 4013	LAC. Brigitte	46	F	Surinfection staphylococcique des parties molles.	Plaie abdominale bactérienne ; cultures, staphylocoque doré	0,9 3,35	1 8	8	1/80
45	Pr. LEJEUNE 3913	TEX. Robert	49	M	Epidermite staphylocoqcique	hémocultures positives: staphylocoque doré urines : cytobactériologie : staph. doré	4,25 3	6 8		>1/320 1/2560
46	Pr. LEJEUNE 2844	BEN. Philippe	32	M	Septicémie staphylococcique à la suite d'une fistule de la région fessière	3 hémocultures ⊕ à staphylocoque doré	0,7 < 0,7	7 11		
47	Pr. LEJEUNE 2452	MAS. Guy	26	M	Abcès profond de la fesse donc staphylococcie non OA	prélèvement de pus : staphylocoque doré	4 5,25 8,75 5 4,50 2 1,2 0,7	4 6 7 10 13 21 26 64	10	1/320

N° OBS.	PROVENANCE N° DOSSIER	NOM. PRENOM	AGE	SEXE	DIAGNOSTIC	LIEU D'IDENTIFICATION DU GERME	AASTL	TEMPS EN SEM./DEBUT AFFECTION CLINIQUE		AGSTL
48	Pr. LEJEUNE 2381	BON.Joséphine	78	F	Plaie suppurée du pied dt	prélèvement de pus au niveau du pied droit : staphylocoque doré	6	1		1/80
49	Pr. LEJEUNE 1422	LEB. J.Michel	26	M	Staphylococcie chronique des parties molles (région fessière) et sacro-iléite droite.	prélèvement de pus : staphylocoque doré (dans les antécedents) hémocultures négatives	1,9 6,4 10 9 4,75 5 4,25 4 4,25 2,2 1 1,8	2 3 4 6 7 8 9 10 14 22 27 29		
50	Pr. LEJEUNE 2565	GIR. Fernand	35	M	Suppuration après intervention sur kyste sébacé dorsal	Prélèvement kyste : staphylocoque épidermitis	< 0,7 < 0,7	16 52		1/160
51	Pr. BERTOYE 32842	PRE. Mar.	68	F	Suppuration des parties molles	prélèvement au niveau de la cicatrice : staphylocoque doré	8 dos. < 0,7	4 → 10		
52	Dr ROBILLARD H 419	ELB.Kérédine	26	M	Staphylococcie des parties molles	Prélèvement de l'abcès staphylocoque doré	4,5	4		
53	Dr ROBILLARD H.427	GEL. Claude	66	M	Staphylococcie des parties molles	Prélèvement de l'abcès staphylocoque doré	1,6	48		

N° OBS.	PROVENANCE N° DOSSIER	NOM. PRENOM	AGE	SEXE	DIAGNOSTIC	LIEU D'IDENTIFICATION DU GERME	AASTL	TEMPS EN SEM./DEBUT AFFECTION CLINIQUE		AGSTL
54	Dr ROBILLARD H. 471	GAI. pierre	66	M	Septicémie à staphylocoque	3 hémocultures ⊕ à staphylocoque doré	1,9 1,35	1 2		
55	Dr ROBILLARD H 751	BER.Maurice	23	M	Abcès du tissu ∢ pré-rotulien	Ponction de l'abcès : staphylocoque doré	< 0,7	2		
56	Dr ROBILLARD 1141 F	MAT. Claudia	65	F	Pneumopathie à staphylocoque	hémocultures ⊕ à staphylocoque doré	2,5	3		
57	Dr ROBILLARD 2095 H	DAV.William	24	M	Staphylococcie cutanée	prélèvement de plaie dans le bras droit : staphylocoque doré	1,05	3		
58	Pr. SCHNEPP	PAS.	47	F	Staphylococcie chronique des parties molles	Hémocultures ⊕ : staphylocoque blanc (depuis 12 ans) + prélèvement in situ	1,35 17,6 15,2	 6 13	14.11.74 26.10.76 10.12.76	1/640
59	Dr BOCQUET 76 F 1083	CUR. Sylvie	18	F	Septicémie à staphylocoque.	hémocultures ⊕ à staphylocoque doré	<0,7	7	7	1/40
60	Dr BOCQUET 76 F1025	STE. Suzanne	56	F	Staphylococcie cutanée	Prélèvement de pus : staphylocoque doré	0,5 1 1,2	2 8 11	11	1/320

N° OBS.	PROVENANCE N° DOSSIER	NOM. PRENOM	AGE	SEXE	DIAGNOSTIC	LIEU D'IDENTIFICATION DU GERME	AASTL	TEMPS EN SEM./DEBUT AFFECTION CLINIQUE		AGSTL
61	Pr. BERTOYE 36 837	MIC. Honoré	51	M	Septicémie à staphylocoque	3 hémocultures ⊕ à staphylocoque doré	0,9 5,5 7,5 3,3	1 5 7 15		
62	Pr. BERTOYE 37053	DUB. Jean-P.	20	M	Septicémie à staphylocoque avec localisation pulmonaire secondaire à un anthrax paravertébral dorsal	Prélèvement de l'anthrax: staph. doré hémocultures ⊕ à staph. doré	1,1 28 32 54,2 9	2 3 5 7 12	3 5 7 12	1/640 1/2560 1/640 1/1280
63	Pr. BERTOYE 32185	BER. Pierre	74	M	Septicémie à staphylocoque	Hémocultures ⊕ à staphylocoque doré	0,8	4		
64	Pr. BERTOYE 32869	COR. André	54	M	Pneumopathie à foyers multiples	staphylocoque doré dans l'expectoration	0,7 0,95 2	3 5 15		
65	Pr. BERTOYE 33193	CAL. Nicolas	81	M	Septicémie à staphylocoque	Hémocultures ⊕ à staphylocoque doré	4,5 3,35 3,3	13 14 14		
66	Pr. BERTOYE 33902	DER.Severino	31	M	Septicémie à staphylocoque	4 hémocultures ⊕ à staphylocoque doré	<0,7 0,7 2 <0,7 2,25 1,35	4 5 6 8 9 11		

N° OBS.	PROVENANCE N° DOSSIER	NOM. PRENOM	AGE	SEXE	DIAGNOSTIC	LIEU D'IDENTIFICATION DU GERME	AASTL	TEMPS EN SEM./DEBUT AFFECTION CLINIQUE		AGSTL
67	Pr. BERTOYE 34100	SIM. ROBERT	68	M	Septicémie à staphylocoque	hémocultures ⊕ à staphylocoque doré	0,7 <0,7	4 5		
68	Pr. BERTOYE 34839	ROG. Guy	43	M	Staphylococcie cutanée chronique	Prélèvements furoncle sur genou : staphylocoque doré	1 0,95	2 2		
69	Pr. BERTOYE 33191	AND. Andrès	57	M	Epidurite staphylococcique et septicémie à staphylocoque	hémocultures ⊕ à staphylocoque doré LCR : staphylocoque doré	1,6 21 9 4 0,9 0,85	5 6 13 14 34 34		
70	Pr. BERTOYE 37317	MEZ.Achause	53	M	Septicémie à staphylocoque	4 hémocultures ⊕ à staphylocoque doré	1,9	2		
71	Pr. BERTOYE 37018	FRE. Lima	14 mois	F	Staphylococcie cutanée chronique	prélèvements boutons : staphylocoque doré	2,5 3 1,8	10 12 14		
72	Pr. BERTOYE 37111	HIR. Abdelghani	8	M	Staphylococcie cutanée chronique	prélèvement furoncle sur main : staph. doré	2 1,4	1 3		
73	Pr. BERTOYE 35634	BER. Jeanne	77	F	Staphylococcie cutanée	hémocultures ⊕ à staphylocoque doré	6	3		
74	Pr. BERTOYE 33912	BOR.Sandrine	2 mois	F	Staphylococcie cutanée	prélèvement pus furoncle : staph. doré	<0,7	8		

N° OBS.	PROVENANCE N° DOSSIER	NOM. PRENOM	AGE	SEXE	DIAGNOSTIC	LIEU D'IDENTIFICATION DU GERME	AASTL	TEMPS EN SEM/DEBUT AFFECTION CLINIQUE		AGSTL
75	Pr. BERTOYE 37527	AUB. J.Claude	18	M	Septicémie à staphylocoque	6 hémocultures à staphylocoque doré	12,6 16,8 16	2 3 5	 3 5	 1/160 1/160
76	Pr. BERTOYE 32794	CLIN. Marie	61	F	Septicémie à staphylocoque	hémocultures ⊕ à staphylocoque doré	3	8		
77	Pr. BERTOYE 36327	ZAA.Soufia	28	F	Septicémie à staphylocoque	hémocultures ⊕ à staphylocoque doré	<0,7	2		
78	Pr. DUVERNE 14134	GAY. Jean	65	M	Surinfection staphylococcique d'une plaie du coude gauche	Prélèvement de la plaie : staph. doré	0,8 1 15 20	4 6 8 11		
79	Pr. DUVERNE 14111	SAU. Pierre	62	M	surinfection staphylococcique d'une dermite streptococcique	prélèvement de bulle : staphylocoque doré	<1 1 10 7 0,8	2 4 8 13 16		
80	Dr MOULIN	BAU. Marius	69	M	Pneumopathie à staphylocoque	expectoration : staphylocoque doré	18,5	8	8	1/320
81	Dr MOULIN	BER. Elie	85	M	Pneumopathie à staphylocoque	prélèvement bronchique staphylocoque doré	<0,7 1	1 2	 2	 1/320

N° OBS.	PROVENANCE N° DOSSIER	NOM. PRENOM	AGE	SEXE	DIAGNOSTIC	LIEU D'IDENTIFICATION DU GERME	AASTL	TEMPS EN SEM./DEBUT AFFECTION CLINIQUE		AGSTL
82	Pr. SCHNEPP	DAY. Frédéric	17	M	Staphylococcie cutanée	Prélèvement pus du talon : staphylocoque doré	0,7 0,8 0,8 0,9	4 6 12 16		
83	Pr. LEJEUNE H. 1364	FOU. Grimond	37	M	Arthrite septique du poignet droit non staphylococcique	Ponction articulaire : streptocoque Bêta-hémolytique. hémocultures négatives	1,9 8	2 4		
84	Pr. LEJEUNE F.2326	ALL.M.Louise	52	F	Arthrite septique de la cheville gauche non staphylococcique	ponction articulaire : alcagenes denitrificans et Eschercichia Coli	9,4 6,4 6 5 6 3,35 3 3,35 1,9 0,9 3	6 7 8 9 11 12 13 15 21 32 70	7 8 21 32 70	1/1280 1/1280 1/640 1/320 1/160
85	Pr. LEJEUNE H. 2869	MON. Georges	61	M	Arthrite septique du genou gauche	2 hémocultures :Klebsiel la pneumoniae ponction articulaire;id° urocultures : id°	0,8 1,5 2 1,6	6 8 10 12	10 12	1/80 1/160
86	Pr. LEJEUNE H. 2318	PRA. Michel	16	M	Mal de Pott D_7 D_8	BK in situ	1,35 1,35	18 18		

N° OBS.	PROVENANCE N° DOSSIER	NOM. PRENOM	AGE	SEXE	DIAGNOSTIC	LIEU D'IDENTIFICATION DU GERME	AASTL	TEMPS EN SEM./DEBUT AFFECTION CLINIQUE	AGSTL
87	Pr. LEJEUNE H. 2989	AST. Vasti	54	M	Mal de Pott D_{11} D_{12}	BK in situ	<0,7	4	
88	Pr. LEJEUNE F. 1993	RUB. Manuela	51	F	Ostéo-arthrite tuberculeuse de la sacro-iliaque gauche	BK in situ	1,6 0,85 1,8	20 23 28	
89	Pr. LEJEUNE F. 1957	TAL.Joséphine	72	F	Ténosynovite tuberculeuse du poignet droit	BK in situ	6 10 1 1,1 1,1	20 24 28 32 78	
90	Pr. LEJEUNE H. 1907	TOL. Albert	68	M	Arthrite du pied gauche	Ponction au niveau du tarse : BK	1 1,35 1,1	16 20 54	
91	Pr. BERTOYE 36 H 030	MON. Léon	63	M	Septicémie à pyocyanique à point de départ urinaire Spondylite $L_1L_2L_3$	2 hémocultures positives à pyocyanique	3,5 2	environ 6 mois environ 13 mois et 3 semaines	

VII – INTERPRETATION DES RESULTATS ET VALEUR SEMEIOLOGIQUE DES DOSAGES DES AASTL ET DES AGSTL POUR LE DIAGNOSTIC DES STAPHYLOCOCCIES

Nous avons étudié jusqu'ici les résultats sérologiques dans les différents groupes d'affection : nous allons maintenant les interpréter.

I - AASTL

- A - LES RESULTATS POSITIFS CONCORDANTS OU LES VRAIS POSITIFS.

1) - Fréquence

La fréquence globale de l'élévation du taux des AASTL (au dessus de 2 U.I.) au cours des staphylococcies bactériologiquement confirmée, avec ou sans localisation ostéo-articulaire, atteint dans notre série actuelle 60 % (60 cas sur 100).

Cependant, il faut souligner que le pourcentage d'élévation des AASTL dans les staphylococcies ostéo-articulaires semble un peu plus important (66 %) (35 cas sur 53) que le pourcentage d'élévation des AASTL dans les staphylococcies non ostéo-articulaires (54 %) (25 cas sur 47) (Tableau 8).

Cette fréquence (66 %) est donc sensiblementéquivalente à la fréquence globale d'élévation des AASTL (67 %) (155 cas sur 232) obtenue en réunissant les principales séries de staphylococcies ostéo-articulaires rapportées dans la littérature (TABLEAU 4). Dans leurs séries respectives, W SCHWARGERL (77) et KADOWAKI (39) considèrent le taux de 3 U.I. comme la limite supérieure de la normale.

Néanmoins, si l'on adjoint notre série personnelle aux séries de la littérature, nous obtenons une fréquence globale d'élévation d'environ 67 % (190 cas sur 285).

Rappelons que cette fréquence varie quelque peu avec les localisations infectieuses.

2) - Précocité

Les travaux expérimentaux rapportés dans la thèse de P. BARJON (4) montrent que l'élévation du taux des AASTL dans le cas d'ostéo-arthrites staphylococciques du lapin, apparait le plus souvent (78,3 % des cas) au cours

des cinq premières semaines succédant l'inoculation intra-osseuse et/ou articulaire du staphylocoque.

En clinique humaine, il est plus souvent plus difficile de situer la précocité d'élévation des AASTL par rapport au début clinique exact de la maladie, en particulier lorsqu'il s'agit d'une récidive, pour trois raisons essentielles :

- on est obligé de se référer au début clinique et non à l'inoculation (sauf dans quelques cas d'inoculation très précisément identifiable dans leur réalité et dans lte temps : cas d'arthrites par inoculation directe lors d'une injection intra-articulaire de corticoïde par exemple).
- du fait dans certains cas, de l'existence d'une rechute d'une ostéo-arthrite ou bien d'une localisation ostéo-articulaire secondaire à une septicémie apparemment guérie. (Obs. pers. 39)

Donc nous avons pris comme début l'apparition de la septicémie. Dans le cas d'une staphylococcie évoluant depuis plusieurs années (Obs. pers. 49,58), les premiers signes cliniques sont ceux de la récidive.

- enfin, par le fait que contrairement à l'expérimentation animale il est quasi impossible d'obtenir avec une même régularité tous les dosages souhaitables (par ex. toutes les semaines) soit que le malade n'ait pas été suivi dès le début, soit que les dosages n'aient pas été systématiquement répétés avec toute la régularité souhaitable.

Dans ces conditions, l'élévation du taux des AASTL dans notre série, semble survenir avec un retard de 1 à 6 semaines dans 35 cas sur 60 (58 %) et un retard de 1 à 8 semaines dans 45 cas sur 60 (75 %) par rapport aux premiers signes cliniques de l'affection ou de la récidive.

Cette précocité peut se révéler particulièrement précieuse au cours de certaines staphylococcies ostéo-articulaires dans lesquelles les premiers signes radiologiques convaincants peuvent n'apparaître que 2 à 6 semaines après le début clinique. (obs. pers. 18).

Le début d'apparition des premiers signes radiologiques de destruction articulaire serait pour H. SERRE et L. SIMON (78) assez variable, au cours de leurs 57 observations sur les arthrites infectieuses; ils notent un délai moyen de 43 jours.

Dans leur série, P. QUENEAU et E. LEJEUNE dans la thèse de A.Y. JOLIOT observent un délai d'apparition des premiers signes radiologiques de destruction compris généralement entre 2 et 4 semaines dans 22 ostéo-arthrites infectieuses sur 25.

TABLEAU 8 TAUX DES AASTL CHEZ 500 SUJETS TEMOINS ET DANS 114 CAS D'AFFECTIONS MICROBIENNES BACTERIOLOGIQUEMENT CONFIRMEES

TAUX DES AASTL	SUJETS TEMOINS		O.A. NON STAPHYLOCOCCIQUES		O.A. STAPHYLOCOCCIQUES		AUTRES STAPHYLOCOCCIES	
	NOMBRE DE CAS	POURCENTAGE	NOMBRE DE CAS	POURCENTAGE	NOMBRE DE CAS	POURCENTAGE	NOMBRE DE CAS	POURCENTAGE
2 < AASTL	10	2 %	4*	28%	35	66%	25	54%
AASTL < 2	490	98%	10	72%	18	24%	22	46%
TOTAL	500	100%	14	100%	53	100%	47	100%

* l'hypothèse d'une surinfection staphylococcique et/ou d'une contamination par les germes identifiés, plausible dans ces 4 cas, sera discutée dans le Texte

W. SCHWARGERL (77) rapporte un cas d'ostéomyélite où l'élévation du taux des AASTL a précédé l'apparition des premiers signes radiologiques de la maladie.

Dans notre série, nous avons deux cas (Obs. 1 et 29), où l'élévation des AASTL précèdent l'apparition des premiers signes radiologiques.

Ces observations confirment donc la nécessité de disposer pour chaque malade de dosages itératifs pratiqués à intervalles réguliers afin de saisir le début de l'élévation du taux des Anticorps.

3) - Importance de l'élévation des AASTL

Cette importance au cours des staphylococcies est très variable d'un cas à l'autre, en partie peut-être du fait du trop grand espacement des dosages au cours de certaines de nos observations.

Dans notre série personnelle, les taux les plus élevés ont été observés respectivement à la 24ème semaine d'une arthrite de hanche (taux supérieur à 300 U.I.) (Obs Per. 1),à la 3ème semaine d'une oto-mastoïdite (> 40 U.I.) (Obs. Pers. 28) et à la 6ème semaine d'une spondylodiscite staphylococcique (42, 66 U.I.) (Obs. Pers. 40).

Il faut remarquer que dans cette observation 1, il est regrettable de ne pas avoir pu obtenir l'intensité maximum de la réponse sérologique par manque de sérum.

Certains auteurs ont pu observer des taux très élevés avec dans un cas de septicémie rapporté par O. ANDREONI et C.R. PEDRINAZZI (1) le taux record de 2500 U.I. et celui de 440 U.I. dans un cas de phlegmon prénéphrétique rapporté par C. LACK (43).

4) - Durée de l'Elévation des AASTL

R. FISCHER et W. SCHWARGERL (20) insistent sur la variation des taux d'anticorps au cours de la maladie.

L'évolution des AASTL est cependant assez difficile à suivre compte tenu du caractère insuffisant des dosages (cf. ci-dessus).

Dans notre série, 27 cas des staphylococcies bactériologiquement confirmées ont bénéficié d'au moins 3 dosages.

Dans l'observation 1, alors que l'élévation maximum est obtenue à la 24ème semaine (>300 U.I.), la décroissance s'amorce à la 29e semaine (96 U.I.) et se poursuit à la 91ème semaine (55 U.I.) sans retour précoce àla normale (fig.

FIGURE 2 **VARIATIONS SEROLOGIQUES DES AASTL RENCONTREES DANS 6 OBSERVATIONS**

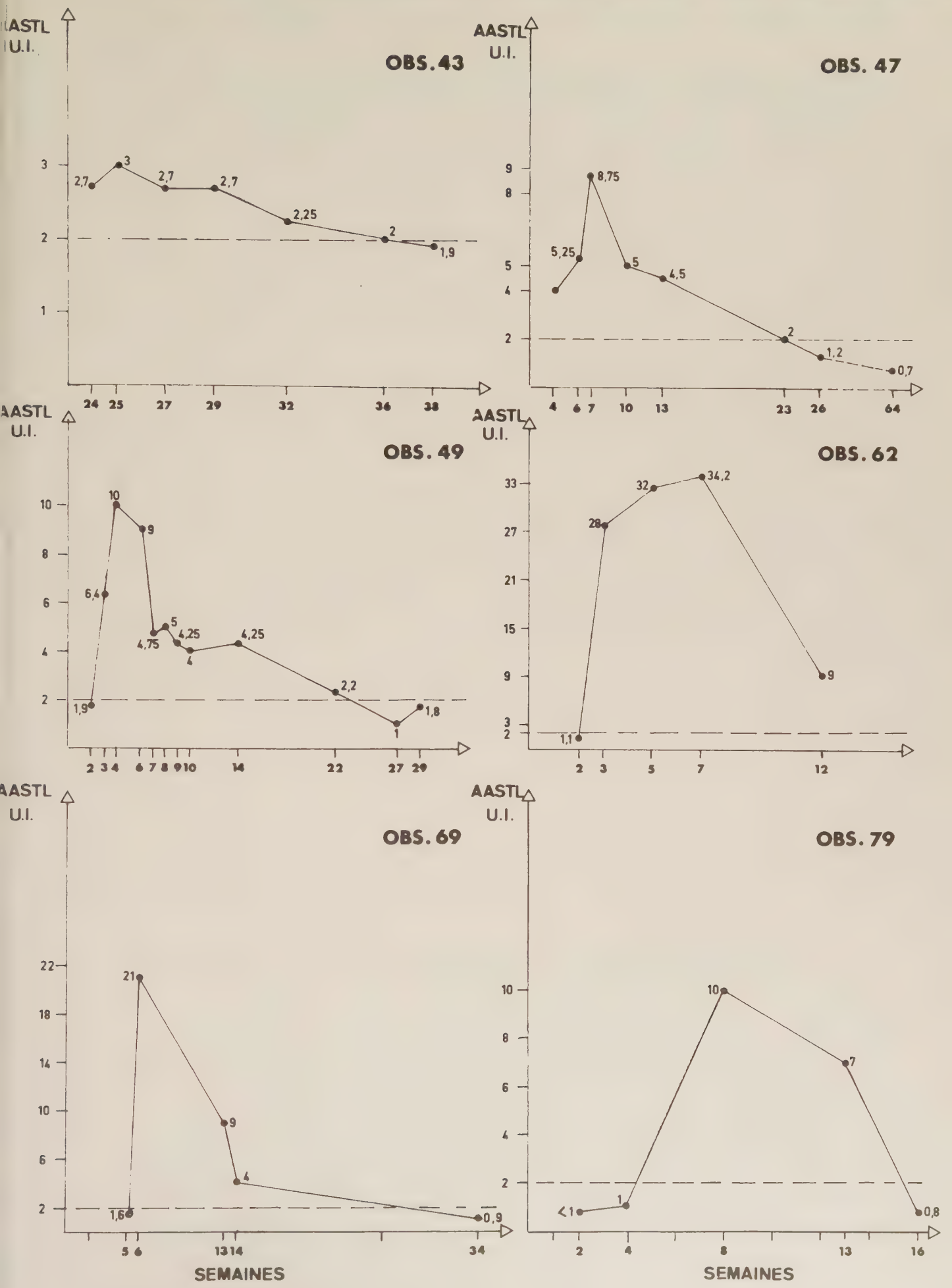

Dans l'observation 2, alors que le taux maximum (8,4 U.I.) est obtenu à la 5ème semaine, le retour à la normale (1,8 U.I.) se fait à la 26ème semaine (fig. 2).

Dans d'autres cas, la normalisation du taux des AASTL est obtenue plus rapidement (Obs. Pers. 15 : 6,25 U.I. à la 4ème semaine, 0,7 U.I. à la 12ème semaine) (Fig. 2). (Obs. pers. 36 : 6 U.I. à la 63ème semaine, 0,7 U.I. à la 6ème semaine également).

- B - LES RESULTATS POSITIFS DISCORDANTS OU FAUX POSITIFS.

Dans la littérature, nous avonssurtout retenu les travaux de AG. TAYLOR et coll. (84) qui étudient notamment le dosage des AASTL sur 37 cas de tuberculoses osseuses.

Le pourcentage d'élévation du taux des AASTL (au dessus de 2 U.I.) dans cette série est de 22 % (8 cas sur 37) dont 4 cas s'accompagnant de taux compris entre 2 U.I. et 4 U.I. considérés comme intermédiaires.

Dans notre série personnelle, la fréquence globale de l'élévation du taux des AASTL au cours des ostéo-arthrites infectieuses bactériologiquement confirmées non staphylococciques atteint 28 % (4 cas sur 14) (Tableau 8).

Nous avons déjà évoqué le problème que posait ces 4 cas d'ostéo-arthrites infectieuses bactériologiquement confirmées ; ainsi la question d'une contamination (Obs. Pers. 83 et 84) et celle d'une surinfection par les germes identifiés (Obs. Pers. 89 et 91), si elles ne peuvent être affirmées, elles ne peuvent être cependant exclues, d'autant que sur 500 sujets témoins nous n'avons enregistré 1 seul cas avec un taux d'AASTL supérieur à 4 U.I. et 9 cas avec des taux compris entre 2 et 4 U.I. confirmant ainsi la friabilité habituelle de cet examen.

Dans ces conditions, si nous avons gardé par honnêteté scientifique ces 4 cas, comme de faux positifs, il est fort probable que un ou plusieurs d'entre eux n'en soient pas en réalité.

- C - LES RESULTATS NEGATIFS CONCORDANTS OU VRAIS NEGATIFS.

La plupart des sujets témoins de notre série actuelle comprenant des donneurs de sang et des malades hospitalisés pour des affections en apparence non microbienne ont des taux d'anticorps ($\leq$ 2 U.I.)

On obtient un pourcentage global de 98 % (490 cas sur 500) (Tableau 8).

Dans la série d'ostéo-arthrites infectieuses bactériologiquement confirmées non staphylococciques, 10 cas sur 14 soit 72% présentent des taux d'Anticorps normaux ($\leq$ 2 U.I.) et encore les 4 autres cas ne sont pas formellement des faux positifs, ce qui correspond au pourcentage (78 % soit 29cas sur 37)

observé par A.G. TAYLOR, J. COOK et coll (84) dans une série comportant 37 cas de tuberculoses osseuses.

- D - LES RESULTATS NEGATIFS DISCORDANTS OU FAUX NEGATIFS.

Comme tout examen sérologique, le dosage des AASTL se trouve pris en défaut au cours des staphylococcies bactériologiquement confirmées dans 40 % des cas de notre série (Tableau 8) et seulement dans 34 % des cas de staphylococcies ostéo-articulaires ce qui correspond au pourcentage retrouvé dans la littérature (33 %) (Tableau 4).

A.G. TAYLOR et M. PLOMMET(83) dans une autre série portant sur 19 cas d'ostéomyélites staphylococciques observent un pourcentage de 26 % (5 cas sur 19) de faux négatifs).

Enfin, dans une étude plus récente, A.G. TAYLOR, J. COOK et coll. (84) trouvent 12 % des faux négatifs (2 cas sur 16 ostéomyélites staphylococciques).

Ainsi, la constatation de taux normaux d'AASTL à plusieurs examens et à fortiori d'un seul taux normal en particulier, lors d'un dosage trop précoce, (Obs. Pers. 42) ou trop tardif (Obs. Pers. 16). ne permet jamais de répéter l'hypothèse d'uns staphylococcie même profonde.

Cette réserve doit être renforcée en ce qui concerne les foyers superficiels qui, d'après les données de la littérature s'accompagneraient moins fréquemment d'une élévation des taux des AASTL que les localisations viscérales profondes et particulièrement ostéo-articulaires, ce qui correspond aux données dans notre série actuelle (Tableau 8).

L'absence d'élévation du taux des AASTL au cours de staphylococcies bactériologiquement confirmées semble pouvoir relever de mécanismes divers :

- certains staphylocoques pathogènes semblent non ou peu secrétants de lysine alpha (environ 9 % pour SCHWACHBACHER (76).

- il semble plausible que la mise en oeuvre d'une antibiothérapie précoce puisse limiter la secrétion de toxines par les staphylocoques par analogie avec l'une des hypothèses proposées pour rendre compte de la négativité d'examens sérologiques au cours de fièvre typhoïdes authentifiées. Cette hypothèse trouve un argument supplémentaire dans l'étude expérimentale rapportée dans la thèse de P. BARJON (4) concernant les ostéites et arthrites expérimentales du lapin : on avait observé une élévation du taux des AASTL chez 90 des 126 lapins (76,2 %) ayant survécu plus de 15 jours et non soumis à une antibiothérapie antistaphylococcique, alors que celle-ci n'est plus rencontrée que chez 24 des 61 lapins (39,3 %) inoculés dans les mêmes conditions, ayant

survécu également plus de 15 jours, mais soumis à une antibiothérapie anti-staphylococcique de 3 à 6 semaines.

- la secrétion de toxines par le staphylocoque peut par ailleurs ne pas être suivie d'une secrétion d'anti-toxines par le malade lorsque celui-ci est porteur d'une carence immunitaire congénitale acquise.

- l'exclusion du foyer septique, au cours de l'ostéomyélite en particulier, pourrait expliquer l'absence d'élévation du taux des AASTL par séquestration du matériel antigénique : SWARGERL (77) explique ainsi son élévation moins fréquente au cours des ostéomyélites chroniques (34 cas sur 63) que dans les ostéomyélites aigües (30 cas sur 31) et apporte un argument supplémentaire en faveur de cette hypothèse avec l'observation d'une élévation franche du taux des AASTL après intervention chirurgicale sur un foyer chronique alors que les taux pré-opératoires étaient normaux.

- enfin, comme nous l'avons préalablement souligné, l'absence de dosages répétés, en particulier lorsque les prélèvements sont trop précoces et/ou trop tardifs (Obs. Pers. 16,24,27,42) rend certainement compte d'un pourcentage notable de faux négatifs dans la mesure où ces dosages ont été effectués avant et/ou après la montée des anticorps, dont nous rappelons le caractère habituellement retardé de quelques semaines par rapport au début clinique et la durée variable (de quelques jours à plusieurs mois).

Cette hypothèsese trouve confirmée d'ailleurs dans un grand nombre d'observations (20, 36,43,58) ayant bénéficié de dosages régulièrement répétés dans lesquelles après avoir enregistré des taux initialement normaux, nous avons vu s'effectuer la montée puis la redescente des anticorps avant d'assister à leur normalisation secondaire.

- E - VALEUR SEMEIOLOGIQUE DU DOSAGE DES AASTL.

1) - Intérêt diagnostique

La fréquente positivité du taux des AASTL au cours des staphylococcies bactériologiquement confirmées, la rareté des faux positifs notamment dans les infections profondes nonstaphylococciques, enfin la f iabilité habituelle de cet examen, conduit à penser que le dosage de cet anticorps est un bon élément d'orientation en faveur de l'étiologie staphylococcique.

2) - Intérêt évolutif

En l'absence d'élévation significative du taux des anticorps, la mise en évidence à la phase de début de la maladie d'une augmentation progressive

de taux plus discrètement élevés et / ou d'une diminution progressive de tels taux à un stade plus tardif de l'affection, semble bien représenter, dans notre exéprience comme dans celle d'autre auteurs, un argument en faveur de l'étiologie staphylococcique.

D'autre part, outre son intérêt diagnostique, l'évolution du taux des AASTL pourrait présenter un intérêt évolutif, dans la mesure où, selon notre expérience actuelle et celle d'autres auteurs, il semble que leur diminution aille généralement de pair avec une évolution favorable de la maladie (Obs. Pers. 2,15) (Fig. 1 et 2).

Cependant, la normalisation totale du taux des anticorps peut être précoce ou au contraire retardée par rapport à la guérison apparente radio-clinique de la maladie (Obs. Pers. 1) et à l'inverse, il est possible qu'une évolution vers la chronicité, s'accompagne d'une diminution du taux des anticorps par séquestration du matériel antigénique (Obs. Pers. 49).

Donc, il est difficile d'affirmer trop formellement une baisse du taux des Anticorps au cours d'une staphylococcie traitée.

Par contre, il semble bien que la persistance d'une élévation franche du taux des AASTL en cours ou en fin de traitement, ou a fortiori une élévation secondaire nette doit être considérée comme suspecte d'une évolutivité persistante de la staphylococcie, comme en témoigne notre observation 1, où une nouvelle localisation au poignet d'une ostéo-arthrite de la hanche a pu être diagnostiquée avant les signes radiologiques, du fait de la persistance de taux très élevés.

II - AGSTL

- A - LES RESULTATS POSITIFS CONCORDANTS OU VRAIS POSITIFS.

1) - Fréquence

La fréquence globale d'élévation du taux des AGSTL (au-dessus de 1/160) au cours des staphylococcies bactériologiquement confirmées, avec ou sans localisation ostéo-articulaire, atteint dans notre série personnelle 67,5 % soit 29 cas sur 43.

TABLEAU 9 TAUX DES AGSTL CHEZ 64 SUJETS TEMOINS ET DANS 43 CAS DE STAPHYLOCOCCIES BACTERIOLOGIQUEMENT CONFIRMEES

TAUX DES AGSTL	SUJETS TEMOINS		O.A. STAPHYLOCOCCIQUES		STAPHYLOCOCCIES NON O.A.		TOTAL	
	NOMBRE DE CAS	POURCENTAGE	NOMBRE DE CAS	POURCENTAGE	NOMBRE DE CAS	POURCENTAGE	NOMBRE DE CAS	POURCENTAGE
ÉLEVÉ	0	0%	19	70%	10	63%	29	67,5%
NORMAL	64	100%	8	30%	6	37%	14	32,5%
TOTAL	64	100%	27	100%	16	100%	43	100%

Si l'on prend seulement les ostéo-arthrites staphylococciques, nous obtenons le pourcentage de 70 % (19 cas sur 27) (Tableau 9).

Dans leur série composée de 16 malades atteints d'ostéomyélite staphylococcique bactériologiquement confirmée, A.G. TAYLOR et J. COOK (84) trouvent un pourcentage d'élévation (supérieur ou égal à4U./ml) du taux des AGSTL de 56 % (9 cas sur 16).

2) - la Précocité

L'élévation du taux des AGSTL survient dans la majorité des cas (14 cas sur 17) soit 82 % selon notre expérience, avec un retard de 1 à 8 semaines par rapport aux premiers signes cliniques de l'affection staphylococciqu en cours.

Nous pouvons remarquer que seulement 17 cas sur 43 ont bénéficié de dosages relativement précoces par rapport au début de la maladie.

Des travaux expérimentaux très récents (55) concernant l'infection staphylococcique ostéo-articulaire du lapin montrent que l'élévation du taux des AGSTL est très précoce par rapport à l'inoculation intra-articulaire: en effet, dès la 2ème semaine, le taux d'anticorps correspond à 10 fois la dilution du départ (1/16).

3) - l'Intensité

Les taux les plus élevés de notre série personnelle ont été observés respectivement à la 3ème semaine lors d'une mastoïdite (1/2560) (Obs. pers. 28) à la 4ème semaine d'une ostéomyélite du fémur (1/2560), à la 10ème semaine et à la 23ème semaine d'une spondylodiscite infectieuse (1/2560) (Obs. Pers. 34 et 38), à la 8ème semaine d'une épidermite staphylococcique (1/2560) (Obs. pers. 45), à la 5ème semaine d'une septicémie à staphylocoque (1/2560) (Obs. pers. 62).

L'élévation maximale étant donc de 1/2560, alors que la limite supérieure de la normale nous semble donc être fixée à 1/160(cf. ci dessus) A.G. TAYLOR et M. PLOMMET (83) dans leur série d'ostéomyélite staphylococcique trouvent 2 cas atteignant 64 u./ml alors que la limite supérieure de la normale est dans leur étude de 4 u./ml (voir plus haut).

4) - La durée de l'évolution

Dans notre série, seulement 5 cas (Obs. Pers. 1,2,29,34,62) ont bénéficiés de nombreux dosages d'AGSTL (au moins trois).

Cette élévation des AGSTL évolue avec un minimum de 6 semaines (Obs. Pers. 29 : de 1/2560 à la 4ème semaine à 1/320 à la 10ème semaine) à un taux maximum de 70 semaines (obs. pers. 1 : 1/1280 à la 26ème semaine à 1/320 à la 96ème semaine).

Cependant, dans aucun de ces cas, il n'y a eu de retour du taux d'anticorps à la normale, lors de la décroissance. Ceci est dû au manque de dosages plus tardifs.

- B - RESULTATS POSITIFS DISCORDANTS OU FAUX POSITIFS

Pour des raisons techniques, le dosage des AGSTL a été pratiqué seulement dans 2 cas d'ostéo-arthrites infectieuses bactériologiquement confirmées non staphylococciques (sur les 14 de notre série étudiée en AASTL) il nous est donc impossible de conclure. Cependant, nous remarquons que dans 1 cas (Obs. pers. 84) l'élévation du taux des AGSTL est significative (1/1280 à la 7ème semaine) ce qui est un argument supplémentaire pour l'hypothèse de la contamination.

A.G. TAYLOR et J. COOK (84) trouvent deux taux positifs sur 11 cas de tuberculose osseuse.

- C - RESULTATS NEGATIFS CONCORDANTS OU VRAIS NEGATIFS.

A.G. TAYLOR et M. PLOMMET (83) sur une série de 79 cas comprenant 50 donneurs de sang et 29 enfants sains ne trouvent aucun cas où l'élévation du taux des AGSTL est significative donc supérieure à 4 u./ml, avec seulement 5 cas où les taux sont à 4 u./ml (considéré par ces auteurs comme un taux intermédiaire).

Notre étude porte sur 64 cas (30 donneurs de sang et 34 malades hospitalisés pour des affections en apparence non microbiennes). Nous n'avons enregistré aucun taux supérieur à 1/160 (6 fois, il existait des taux à 1/160) (tableau 3).

- D - RESULTATS NEGATIFS DISCORDANTS OU FAUX NEGATIFS.

Le dosage des AGSTL se trouve pris en défaut au cours de staphylococcies bactériologiquement confirmées dans 32,5 % (14 cas sur 43).

A.G. TAYLOR, J. COOK et coll. (84) étudiant le dosage des AGSTL sur une série de 16 malades atteints d'ostéomyélites staphylococciques bactériologiquement confirmées, trouvent 7 cas ayant des taux inférieurs à 4 u./ml soit 44%.

Dans notre série, les staphylococcies non ostéo-articulaires s'accompagnent moins fréquemment d'une élévation des taux des AGSTL que dans les localisations ostéo-articulaires (tableau 7).

L'absence d'élévation du taux des AGSTL au cours des staphylococcies bactériologiquement confirmées semblent relever de mêmes mécanismes que lors de l'absence d'élévation du taux des AASTL (cf. ci dessus).

- E - VALEUR SEMEIOLOGIQUE

1 - Intérêt diagnostique

Cette étude semble confirmer que la constatation d'une élévation du taux des AGSTL au delà de 1/160, correspondant à la limite supérieure de la normale à 4 u./ml pour A.G. TAYLOR (83), représente dans notre expérience et d'après les données de la littérature, un argument en faveur de l'étiologie staphylococcique.

2 - Intérêt Evolutif.

L'évolution du taux des AGSTL pourrait présenter un intérêt évolutif dans la mesure où selon notre expérience actuelle et celle de A.G. TAYLOR et coll. (83, 84), il semble que leur diminution aille généralement de pair avec une évolution favorable de la maladie (Obs. pers. 29 et 34).

L'étude du dosage des AGSTL étant encore à ses tout débuts, il semble un peu prématuré de conclure sur cet examen sérologique pris isolément.

- III - INTERÊT DU DOSAGE COUPLÉ DES AASTL ET DES AGSTL

Nous venons de confirmer dans le chapitre précédent, d'une part, la f iabilité habituelle du dosage des AASTL ainsi que la grande valeur séméiologique en faveur de la nature staphylococcique d'une lésion infectieuse, et d'autre part, l'intérêt non négligeable du dosage des AGSTL dans le diagnostic des infections staphylococciques et dans une certaine mesure pour en suivre l'évolutivité.

Cependant, ces recherches séparées ne permettent pas toujours de constater une élévation caractéristique du taux d'anticorps respectif dans les staphylococcies confirmées.

Nous connaissons le bénéfice diagnostique et évolutif de l'étude combinée des anticorps antistreptococciques . De même, grâce à l'initiative de certains auteurs à l'Institut Pasteur de LYON (Pr. M. CARRAZ et Mme C. VEYSSEYRE) et de nos Maîtres en clinique humaine (Pr. E. LEJEUNE, Pr. Ag. P. QUENEAU, en particulier) il nous a paru intéressant de comparer ces dosages d'anticorps antistaphylococciques afin d'augmenter la sensibilité de ces examens sérologiques.

LES AASTL ET LES AGSTL : ETUDE COMPAREE DES RESULTATS.

- A - LES VRAIS POSITIFS.

1) - Fréquence

Données de la littérature :

A.G. TAYLOR et M. PLOMMET (83) dans une série portant sur 19 cas d'ostéomyélites staphylococciques, ont étudié comparativement des dosages des AASTL et des AGSTL.

Ils ont obtenu les résultats suivants :

Dans 12 cas sur 19 soit 64 %, il existait une double élévation des AASTL et des AGSTL.

Dans 2 cas sur 19 soit 10,5 %, il y avait une élévation isolée des AASTL.

Dans 3 cas sur 19 soit 15 %, il y avait une élévation isolée des AGSTL.

Enfin, dans 2 cas sur 19 soit 10,5 %, ils n'ont pas constaté d'élévation du taux d'anticorps (tableau 11)

Nous pouvons remarquer qu'il existe un pourcentage global d'élévation des AASTL de 74,5 %, un pourcentage global d'élévation des AGSTL de 79 % et donc un pourcentage global d'élévation des deux anticorps de 89, 5 % (tableau 11).

Plus récemment, A.G. TAYLOR , J. COOK et coll. (84) ont étudié les dosages du taux des AASTL et des AGSTL sur 16 patients atteints d'infection staphylococciques osseuses :

dans 14 cas sur 16, les AASTL étaient $>$ 2 U.I. et dans 9 cas sur 16, les AGSTL étaient $>$ 4 U

Les deux cas présentant des taux AASTL négatifs, avaient en même temps des taux d'AGSTL positifs.

A l'inverse, les 7 cas possédant des AGSTL négatives, avaient des taux d'AASTL positifs (tableau 12)

TABLEAU 11

ETUDE COMPARATIVE DES RESULTATS DU DOSAGE DES AASTL ET DES AGSTL

SUR 19 CAS D'OSTEOMYELITES CHRONIQUES STAPHYLOCOCCIQUES BACTERIOLOGIQUEMENT

CONFIRMÉES d'après A.G. TAYLOR et M. PLOMMET (83)

	O.A. STAPHYLOCOCCIQUES	
	NOMBRE DE CAS	POURCENTAGE
DOUBLE ELEVATION DES AASTL ET DES AGSTL	12	64 %
ELEVATION ISOLEE DES AASTL	2	10,5 %
ELEVATION ISOLEE DES AGSTL	3	15 %
ABSENCE D'ELEVATION DES AASTL ET DES AGSTL	2	10,5 %
TOTAL	19	100 %

TABLEAU 12

ETUDE COMPARATIVE DES RESULTATS DU DOSAGE DES AASTL ET DES AGSTL

SUR 16 CAS D'INFECTIONS OSSEUSES STAPHYLOCOCCIQUES BACTERIOLOGIQUEMENT CONFIRMEES

D'APRES A.G. TAYLOR, J. COOK et COLL. (84)

	O.A. STAPHYLOCOCCIQUES	
	NOMBRE DE CAS	POURCENTAGE
DOUBLE ELEVATION DES AASTL ET DES AGSTL	7	44 %
ELEVATION ISOLEE DES AASTL	7	44 %
ELEVATION ISOLEE DES AGSTL	2	12 %
ABSENCE D'ELEVATION DES AASTL ET DES AGSTL	0	0 %
TOTAL	16	100 %

Notre série actuelle comporte 40 cas de staphylococcies bactériologiquement confirmées ostéo-articulaires ou non dont 26 ostéoarthrites staphylococciques et 14 staphylococcies non ostéo-articulaires.

Le pourcentage global d'élévation des AASTL (30 sur 40) est de 75 %, celui des AGSTL est de 67,5 % (27 sur 40) ainsi le pourcentage global d'élévation des AASTL et AGSTL est de 87,5 %. (tableau 10).

L'étude combinée des AASTL et des AGSTL semble très bénéfique puisque nous obtenons un gain de 12,5 % sur l'étude isolée des AASTL.

2) - Précocité

Seulement 18 cas sur 40 ont bénéficié de dosages d'AGSTL suffisamment nombreux (au moins 2).

Dans le précédent chapitre, nous avons étudié la précocité et l'intensité respectives de cette élévation d'anticorps.

Il semble bien que dans la grande majorité des cas de ces 2 dosages, la montée des anticorps se fasse avec un retard de 1 à 8 semaines par rapport au début de l'affection staphylococcique en cours.

3) - Intensité

Dans notre série, le taux maximum d'élévation des AASTL est supérieur à 300 U.I., à la 24ème semaine d'une arthrite de hanche (Obs. pers. 1). Un dosage d'AGSTL fait au même m ment a montré une élévation de 1/1280 donc moins importante. En effet, le taux maximum d'élévation des AGSTL est de 1/2560 (Obs. pers. 28).

Alors que l'élévation du taux des anticorps est parallèle dans 75 % des cas, il ne semble pas exister de correspondance d'élévation maximum entre les 2 dosages.

4) - Durée d'évolution

Dans les observation 1, 2, 6, 28 en particulier, il existe un retard très net de retour à une valeur normale, dans les 2 examens sérologiques. Par ailleurs, nous l'avons vu plus haut, la décroissance des taux d'anticorps correspond à l'évolution favorable de la maladie.

TABLEAU 10 ETUDE COMPARATIVE DES RESULTATS DU DOSAGE DES AASTL ET DES AGSTL SUR 40 CAS DE STAPHYLOCOCCIES BACTERIOLOGIQUEMENT CONFIRMEES

	staphylococcies non O.A.	O.A. staphylococciques	TOTAL	
			nombre de cas	pourcentage
double élévation des AASTL et des AGSTL	7	15	22	55%
élévation isolée des AASTL	3	5	8	20%
élévation isolée des AGSTL	2	3	5	12,5%
absence d'élévation des AASTL et des AGSTL	2	3	5	12,5%
TOTAL	14	26	40	100%

FIGURE 1

VARIATIONS SEROLOGIQUES DES AASTL ET



OBSERVATION 1

OBSERVATION 2



OBSERVATION 6

DES AGSTL RENCONTREES DANS 6 OBSERVATIONS

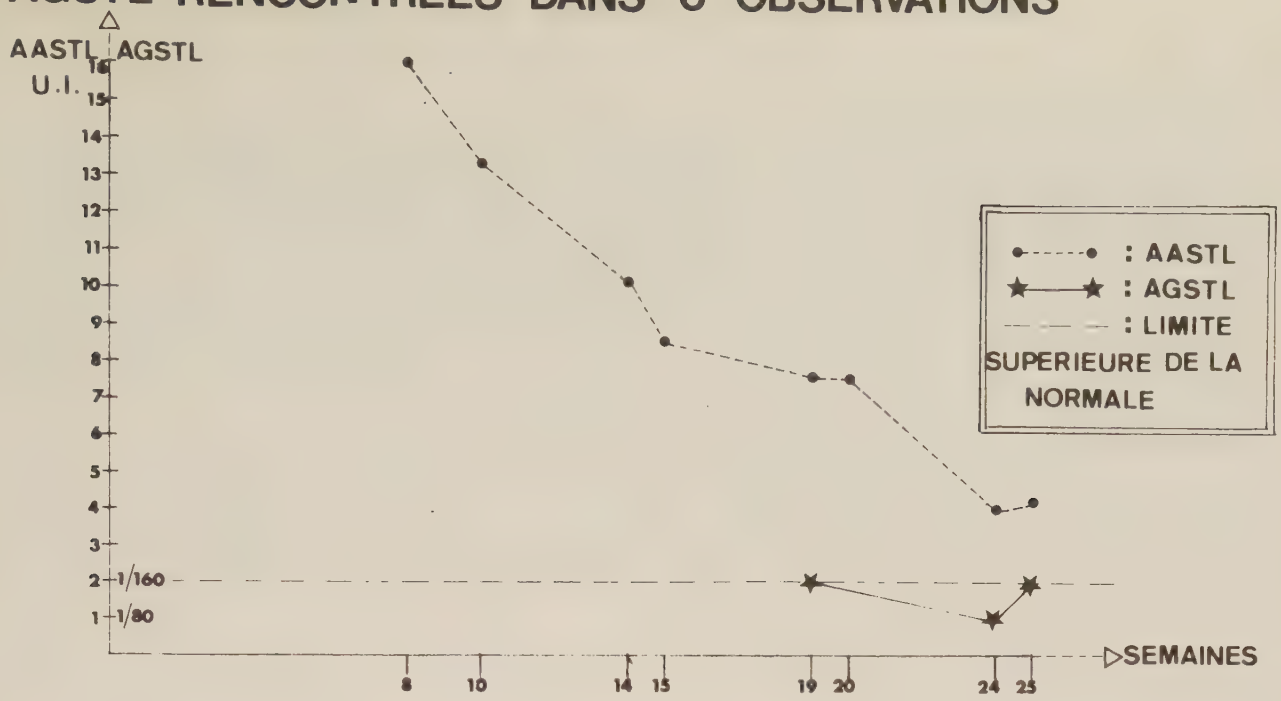

OBSERVATION 18

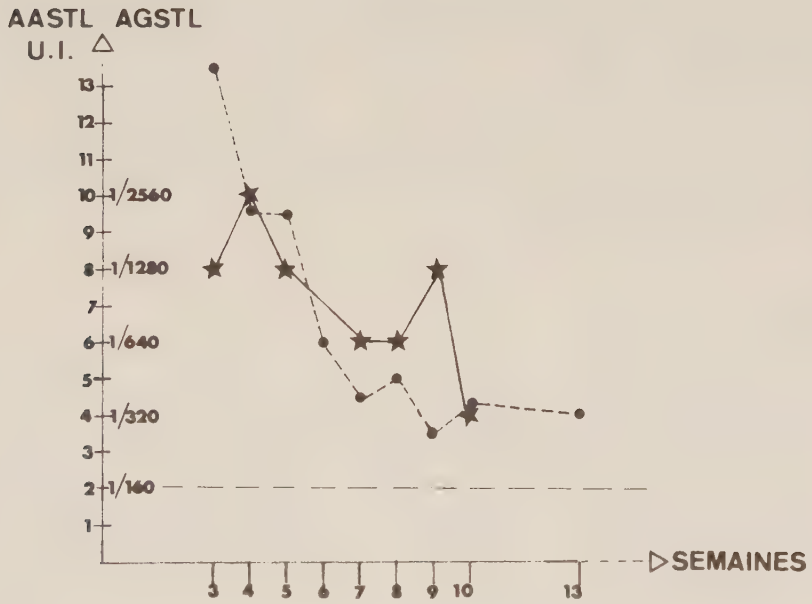

OBSERVATION 29

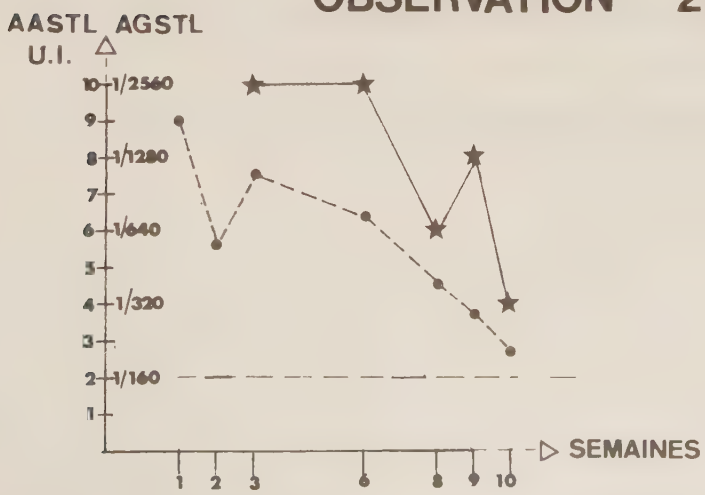

OBSERVATION 34

- B - LES FAUX POSITIFS

Sur une série comprenant 11 cas de tuberculose osseuse, A.G. TAYLOR, J. COOK et coll. (84) obtiennent les résultats suivants : 2 cas sur 11 ont des taux d'AASTL élevés (2 UI), et 2 cas sur 11 ont des taux d'AGSTL élevés (4 u/ml). Cependant nous ne savons pas s'il s'agit des deux mêmes malades.

Notre étude comprenant seulement 2 cas d'ostéoymélites infectieuses bactériologiquement confirmées non staphylococciques où des dosages d'AASTL et d'AGSTL ont été pratiqués en même temps, il nous a été difficile de faire un paragraphe entier sur les faux positifs.

Nous pouvons cependant dire que dans 1 cas (obs. pers. 84), il y a une double élévation des AASTL et des AGSTL, ce qui va bien dans le sens de l'hypothèse évoquée plus haut de la contamination par les germes mis en évidence lors de la ponction articulaire.

Dans l'autre cas, il n'y a pas d'élévation du taux des AASTL ni d'AGSTL.

- C - LES VRAIS NEGATIFS

Des dosages d'AASTL et d'AGSTL ont été pratiqués sur 64 sujets témoins dont 30 donneurs de sang et 34 malades hospitalisés pour des affections en apparence non microbiennes.

Alors que dans tous les cas, les taux des AGSTL sont normaux (100 %) donc inférieurs ou égaux à 1/160 nous comptons 1 seul cas d'élévation du taux des AASTL à 2,25 U.I. (tableau 13).

- D - LES FAUX NEGATIFS

Dans notre série actuelle, nous avons vu que le pourcentage global de staphylococcies bactériologiquement confirmées ne possédant pas d'élévation d'anticorps était de 12,5 % soit 5 cas sur 40, ce qui correspond aux données de la littérature ; A.G. TAYLOR et M. PLOMMET (83) dans leur première série d'ostéo-arthrite staphylococcique avaient constaté que 2 cas sur 19 soit 10,5 % ne possédaient pas d'élévation du taux d'anticorps.(tableau 11).
Dans la 2° série portant sur 16 cas d'ostéoarthrites staphylococciques, A.G. TAYLOR(84) constate que dans tous les cas, il existe au moins une élévation d'anticorps.(tabl.12).

- E - VALEUR SEMEIOLOGIQUE DE L'ETUDE COMPAREE DES AASTL et AGSTL.

1 - Intérêt diagnostique

Cette étude semble confirmer de façon assez nette le bénéfice que l'on peut obtenir du dosage de ces deux anticorps dans les infections

staphylococciques.

En effet, alors que le pourcentage d'élévation du taux d'AASTL était, dans notre série actuelle de 75 % (30 cas sur 40) et celui des AGSTL de 67,5 % le pourcentage global d'élévation des deux anticorps est de 87,5 % ce qui correspond à un gain de 12,5 % par rapport au dosage isolé des AASTL. (Tableau 10).

Donc, la fréquente positivité du dosage couplé des AASTL et des AGSTL au cours des staphylococcies bactériologiquement confirmées, et la fiabilité habituelle de ces deux examens, nous amène à penser que la combinaison de ces deux dosages est un bon élément d'orientation en faveur de l'étiologie staphylococcique.

2 - Intérêt évolutif.

La diminution du taux de ces deux anticorps semble aller de pair avec une évolution favorable de la maladie (Obs. pers. 29, 34), bien que les courbes d'élévation des taux de ces deux anticorps ne soient pas superposables. (figure 1).

Cette étude semble confirmer de façon assez nette que la constatation d'une élévation du taux des AASTL au delà de 2 U.I. et/ou d'une élévation du taux des AGSTL au dessus de 1/160, représente dans nôtre expérience et d'après les données de la littérature, un argument de grande valeur séméiologique en faveur de la nature staphylococcique d'une lésion infectieuse, en particulier ostéo-articulaire.

VIII - CONCLUSIONS

La relative fréquence de l'absence d'isolement direct du germe responsable, par des prélèvements réalisés in situ ou à défaut par hémoculture, au cours des ostéo-arthrites infectieuses et en particulier des localisations profondes que constituent les spondylodiscites infectieuses et les sacro-iléites, nous a conduit à explorer le champ des examens sérologiques.

Pour ce qui est de l'étiologie staphylococcique, d'une grande fréquence, nous rapportons les résultats concernant le dosage des anti-alphastaphylolysines (AASTL) sériques chez 500 sujets témoins, 100 malades porteurs de staphylococcies bactériologiquement confirmées et 14 autres porteurs d'ostéo-arthrites à germes identifiés non staphylococciques.

Dans le premier groupe, 10 sujets seulement sur 500 présentent un taux supérieur à 2 U.I.
Nous avons constaté dans le deuxième groupe une élévation du taux des AASTL sériques, dans 66 % des cas d'ostéo-arthrites staphylococciques (35 cas sur 53) et 54 % des cas de staphylococcies sans localisation ostéo-articulaire (25 cas sur 47).
Malgré l'élévation du taux des AASTL sériques dans 4 des 14 cas du troisième groupe, cette étude confirme la grande valeur diagnostique de ce dosage.

L'étude récente des anti-gammastaphylolysines (AGSTL) sériques semble constituer un élément d'intérêt complémentaire, du fait que le dosage de cet anticorps soit fiable et suffisamment positif, portant sur 40 cas de staphylococcies bactériologiquement confirmées, avec l'avantage supplémentaire d'une positivité lorsque le dosage des AASTL est négatif. (5 cas soit 12, 5 %).

Le Président de la thèse,

Le Directeur de l'U.E.R.
de MEDECINE

VU ET PERMIS D'IMPRIMER
Lyon, le
Le Président de l'Université
Claude Bernard

C. CABAL

Professeur D. GERMAIN

IX – BIBLIOGRAPHIE

1 – ANDREONI O., PEDRINAZZI C.R.
La reazione dell'antistafilolisina nelle affesioni stafilococciche dell'infanzia.
Minerva Medica 1956, 46, 1589-1601.

2 – ARDITI E., NIGRO N.
Considerazione sull'immunita antistafilococcia nell'immaturo affeto dal stafilococcia. Comportemento delle antistafilolisine
Minerva Pediatrica 1958, 10, 457 - 460

3 – ARGEN R.J., WILSON J.H., WOOD P.
Suppurative arthritis.
Arch. Intern. Med., 1966, 117, 661-666.

4 – BARJON P.
Etude des réponses serologiques au cours des osteo-arthrites experimentales staphylococciques du lapin.
Thèse Médecine Lyon 1975.

5 – BERQUIST S.
Staphylococci and antihyaluronidases. A sero-bacteriologic and clinical investigation with special reference to tuberculosis.
Acta. Med. Scand., 1952, 143, 5-74.

6 – BERTOYE A., VIAL J., CARRAZ M., VEYSSEYRE C.
Perspectives offertes par l'étude comparée des anti-enzymes streptococciques, staphylococciques, et pneumococciques.
J. Med. Lyon 1963, 1092-1114.

7 – BERTOYE A., LEJEUNE E., BERTRAND J.-L., QUENEAU P., GUERIN J.-C.
Intérêt du dosage des ASTL au cours des affections à staphylocoques.
Rev. Med. 1972, 40, 2635-2642.

8 – BIGGER JW., BOLAND CR., O'MEARA R.
New Method of preparing haemolysin staphylococcal.
J. OF. Path. and BACT. 1927, 30, 271-277.

9 – BLAIR JE., HALLMAN FA.
Proc. Soc. Exp. BIOL. 1935, 33, 382.

10 – BRETON A., BEERENS H., GAUDIER B., PONTE C.
Staphylococcies pleuro-pulmonaires de l'enfant, évolution de l'immunité staphylococcique au cours de la maladie.
Pédiatrie, 1958, 13, 859-875.

11 – CAMERON C.M.
Evaluation of serological tests as criteria For immunity to staphylococcal skin infections in rabbits.
Ouderstepport. J.V. et Res. 1969, 38, 99-101

12 – CHANDLER R.L.
A study of experimental staphylococcal and streptococcal infections (mice).
Br. J. Exp. Pathol. 1937, 28, 343-363.

13 – CHAPMAN (GH) and coll.
Coagulase and hemolysin tests as measures pathogenicity
J. Bact. 1934, 28, 343-363

14 – CHARPENTIER J.
Anti-Alphastaphylolysines en pneumologie
Rev. R. Tuber. Pneumol. 1970, 34, 485-510.

15 – CHRISTIE A. and coll.
Criteria of pathogenicity in staphylococci
Australian J. Exp. Biol. 1946, 24, 73-78.

16 – COBURN A.F., PAULI R.
Limited observations on the anti-streptolysine in relation to Latitude
J. Imm. 1935, 29, 515 - 525.

17 – DUNCAN J.L.
Production of staphylococcal alpha-toxins
Infect. 1971, 4, 110-5

18 – DUNCAN J.L.
Production of staphylococcal alpha-toxin.
Infect. Immun. 1972, 6, 689-94

19 – ELEK S.D. (1959)
Staphylococcus pyogenes and its relation to disease.
Livingstone, Edinburgh.

20 – FISCHER R, and coll.
Antistaphylolysin alpha determination in osteomyelitis of the jaw.
Ost. Z. Stomat., 1969, 66 - 397 - 401.

21 – FRUMENTO F.
Behavior of antistaphylolysin in chronic osteomyelitis of the jaws.
Ri. Ital. Stomat. 21 1343 - 8 dec 66.

22 – FACKRELL H.B.
Studies with gamma of staphylococcus aureus
Ph. D. Thesis, University of Manitoba, 1974.

23 – FACKRELL H.B. and G.M. WISEMAN
Production and purification of the gamma haemolysin of staphylococcus aureus «Smith 5R»
J. Gen. Microbiol. 1976, 92, 1-10

24 – FACKRELL H.B. and WISEMAN, G.M.
Properties of the gamma haemolysin of staphylococcus aureus «Smith 5R»
J. Gen. Microbiol. 1976, 92, 11-24

25 – GILLEPSIE W.A., DEVENISH EA., COWAN ST.
Pathogenic staphylococci. Their incidence in the nasal and on the skin.
The Lancet 1939. 2, 870-872.

26 – GLENNY A.T., STEVENS M.F.
Staphylococcus toxins and antitoxins
J. of Path. and Bact. 1935. 40, 201 - 210.

27 – GOSHI K., CLUFF L.E., NORMAN P.S.
Studies of the pathogenis of staphylococcal infection. Purification and characterization of staphylococcal alpha hemolysin.
Mechanism of immunity confered by anti alpha hemolysin.
Bull. of J. Hopkins Hospital 1963, 112, 15 - 47.

28 – GOWANS J., GRANIERI P.A.
Septic arthritis : its relation to intra articular injections of hydrocortisone acetate
British J. surg., 61-553, 4 juil 74

29 – GROSS H., and R.
Ueber die antistaphylolysin reaction
Med. Welt. 1967, 2706-2709

30 – GUYONNET F., PLOMMET M. (1970)
Hemolysine gamma du staphylocoque doré : purification et propriétés
Ann. Inst. Pasteur, 118, 19-33.

31 – HITE K., BANKS S.W., DACK G.M.
Studies of chronic staphylococcal osteomyelitis.
J. of infection diseases 1938, 62, 317-319.

32 – HOLLAND C. et coll.
Staphylococcal alpha antitoxin in experimental osteomyelitis.
Z. ortho. 1968 104, 267 - 72

33 – HURIEZ C.R., DESMONS F., BAELDEN S.
Etudes des antistreptolysines O et des antistaphylolysines dans le sérum des malades atteints de diverses dermatoses.
Annales de dermatologie et syphiligraphie. 1958, 85 (I), 5 - 25

34 – INGESTAD R., WINBLAD S.
Normal value of ASL et ASTL, titres as studies over 4 1/2 years in the sera of healthy blood donors.
Acta Path. Microbiol. Scand. 1963, 57, 455 - 463.

35 – JACKSON A.W. (1963)
Staphylococcal gamma-lysin and its differentiation from delta-lysin. In recent progress in Microbiology Symposia Held at the VII th International Congress for Microbiology,
Montreal, 1962, edited by N.E. Gibbons , University of Toronto Press, Toronto.

36 – JARRIAULT H.
Alpha staphylolysine et anti-staphylolysine
Thèse Poitiers 1968.

37 – JOLIOT A.Y.
Les ostéo-arthrites infectieuses non tuberculeuses de l'adulte (spondylodiscites exceptées) en milieu rhumatologique. A propos de 25 observations personnelles.
Thèse Med., Lyon, 1975.

38 – JUDET J., JUDET R.
Les arthrites infectieuses après injection intra-articulaire de cortisone
Concours Méd., 1959, 81, 26, 3069-3079

39 – KADOWAKI J.
Studies on staphylococcal infections : II anti alpha hemolysin titre in the sera of human subjects with staphylococcal disease and normal human subjects.
Sappo. Med. J 1966 30 – 112 – 9

40 – KAPRAL F.A.
Alpha toxin production in vivo
Prod. Soc. Exp. Biol. Med. 1965, 119, 74-77

41 – KELLY P.J., MARTIN W.I., COVENTRY M.B.
Bacterial (suppurative) arthritis in the adult
J. Bone Jt. Surg., 1970, 52 A, 1592 - 1602

42 – KIENITZ M., WALTER W.
The staphylococcal antitoxin titre in healthy juvenils and adults in North West Germany.
Z Immun. Forsch 1964, 126/5 465 - 472

43 – LACK C.
Staphylococcal antibodies in osteomyelitis and arthritis.
Proc. Roy. Soc. Med. 1957, 50, 627 - 628.

44 – LACK C and TOWERS A.G. (1962)
Serological tests for staphylococcal infection
Brit. med. J., 2, 1227-1231·

45 – LEJEUNE E., BERTOYE A., BOUVIER M., QUENEAU P., BERTRAND J.L., PERRIER J.
Apport du dosage des anti-staphylolysines au diagnostic des ostéo-arthrites infectieuses.
Rev. Rhum. 1973, 40, 19 - 26

46 – LEVINE B.S.
Studies of staphylococcal toxin : the toxin red cells reaction.
J. Immunol. 1938, 35, 131 - 139.

47 – LEWIN EPSTEIN J. and coll.
Experimental chronic osteomyelitis in maxillae of rabbit.
J. Dent. Res. 1964, 43 - 456.

48 – LOMINSKI I.
Some characteristics of staphylococcus alpha haemolysin
J. Pathol. Bact. 1962, 83, 515

49 – MAHESWARAN S.K. et coll.
Staphylococcal beta haemolysin
J. Bact. 1967, 94 – 1313 –9

50 – MARKS, J.
The standardization of staphylococcal alpha anti-toxin.
J. Hyg., 1952, 49, 52-56

51 – MARTIN J.R. et coll.
Staphylococcus suppurative arthritis occuring in neuropathic knee joints : a report of four cases with a discussion of the mechanism involved.
Arthrit. Rheum. 1965, 8, 389-402

52 – MARCHAND F.
Intérêt du dosage des ASTL lors d'une ostéomyélite staphylococcique experimentale du lapin
Dosage des antihyaluronidases sériques staphylococciques.
Rapport de stage de pharmacien Lyon 1973.

53 – MAAR D. et coll.
The diagnostic significance of anti alpha staphylolysin in inflammatory processes of the osteo-articular system.
Bratil Lek Listy 1970,53 - 463 - 7

54 – MOLLBY, R. and WADSTROM, T.
Separation of gamma haemolysia from staphylococcus auréus Smith 5 r
Infect. and. Immun. (1971, 3, 633 - 635).

55 – NADRA H.
Contribution à l'étude des anti-gamma staphylolysines
Thèse de pharmacie Lyon 1977

56 – NEISSER M., WECHSBERG F.
Ueber das staphylotoxin
Z. Hyg. infekt. 1901, 36, 299

57 – OTTAVIANI C.
Antitossina stafilococcia nel siero di pozienti osteomielitici rivelate coll'analisi immuno-elettroforetica.
Boll Soc. Ital. Biol. Ser. 1965, 39, 542 543.

58 – PARISH H.J., O'MEARA R., CLARK W.H.M.
Clinical investigation of staphylococcal toxin, toxoïd and antitoxin.
Lancet 1934, I, 1054.

59 – PATERSON D.C.
Acute suppurative arthritis in infancy and childhood.
J. Bone joint Surg. Brit. 1970, 52, 474 - 82.

60 – PERRIER J.
Apport du dosage des anti-staphylolysines au diagnostic des staphylococcies ostéo-articulaires.
Thèse Med., Lyon, 1971, 130 pages, Agel Edit.

61 – QUENEAU P., LEJEUNE E., BERTOYE A., BOUVIER M., BERTRAND J., PERRIER J.
Intérêt du dosage des ASTL en pathologie ostéo-articulaire.
Lyon Méd., 1972, 228, 345 - 350.

62 – QUENEAU P., LEJEUNE E., BERTOYE A., Mme VEYSSEYRE C., PERRIER J., ROBILLARD J.
Intérêt du dosage des ASTL dans le diagnostic des staphylococcies ostéo-articulaires.
Infections osseuses bactériennes non tuberculeuses.
Expansion Scientifique. Ed. Paris, 1974, 223 - 238.

63 – QUENEAU, P., LEJEUNE, E., BERTOYE, A., VEYSSEYRE C., GRAVIER C., JEANNERET J., ROBILLARD J.
Intérêt du dosage des anti-alpha staphylolysines sériques dans le diagnostic des staphylococcies ostéo articulaires.
Rhumatologie, 1975, 7, 299 - 306.

64 – QUENEAU P., BARJON P., PERRIER J., LEJEUNE E.
Etude des ASTL sériques au cours des arthrites et ostéites staphylococciques expérimentales du lapin. Rapport au Colloque INSERM ATP n ° II. Physiopathologie de l'articulation. Paris, 18 juin 1975 (Les actions thématiques de l'INSERM).

65 – QUENEAU P., BERTRAND J.L.
L'antibiothérapie au cours des ostéoarthrites infectieuses non tuberculeuses de l'adulte
Rhumatologie, tome XXVI, n ° 3, mars 1974, p. 91-98

66 – QUENEAU P., JOLIOT A.Y., DEPLANTE J.P., BOUVIER M. LEJEUNE E.
Rev. Rhumat., 1977, 4, 253-262.

67 – RAMON G., BOCAGE A., RICHOU R., MERCIER P.
Etude sérologique et clinique de l'immunité dans l'anatoxithérapie staphylococcique.
Résultats. Conséquences.
Rev. d'Immunol. 1936, 2, 551-565.

68 – RAMON G., GERNEZ C.I., RICHOU R., PENNEQUIN C.H.
Recherches sur le développement de l'immunité antitoxique et sur les conditions optima de l'immunisation dans l'anatoxithérapie staphylococcique chez l'homme.
Rev. Immunol. 1936, 2, 566 - 579

69 – RAMON G., RICHOU R., DJOURICHITCH M.
Sur le mécanisme de l'immunité conférée par l'anatoxine staphylococcique à l'égard de l'infection par le staphylocoque virulent
Rev. Immunol. 1936, 2, 482 - 493.

70 — RAVAULT P.P., BOUVIER M.
Les arthrites suppurées par injection locale de corticoïdes. Rev. Prat., XIII, n ° 31, 3733-43

71 — RECORD A.R., et coll.
Staphylococcal spondylitis with urinary outset.
Med. 1965, 102, 6146 - 8

72 — RUBI G.
Valeur sémiologique du dosage des anticorps antienzymes, staphylococciques et pneumococciques.
Thèse Lyon, 1968, 126 p., Berthod Edit.

73 — RYCKEWAERT A., LEMAIRE V., AMBROSINI C., et coll.
Les arthrites aiguës suppurées métastatiques à germes identifiés.
Sem. Hôp. Paris, 1972, 48 n ° 46, 3021 - 27

74 — SCHNEPP J., COMTET J.J., FISCHER L., CUILLERET J.
Arthrites suppurées de la hanche après l'injection de cortisone. Indications thérapeutiques
Lyon Chir. 1967, 63, n ° 3, 422 - 24

75 — SCHONE R., STEEN E.
Antistreptolysin titer hos friske
Nord Med., 1949, 42, 1863 - 1949.

76 — SCHWACHBACHER H.
Hyaluronidase production by staphylococci.
Brit. J. Exp. Path. 1945, 26, 124 - 129.

77 — SCHWARGERL W.
Antistaphylolysin determination in orthopedic diseases.
Z Orthop., 1969, 107, 144 - 51

78 — SERRE H. et SIMON L.
Les arthrites infectieuses des membres à germes banales.
Rev. Rhum. 1973, 40, n ° 2, 107 - 114

79 — SERVONNAT C.
Mise au point d'une technique de préparation de la gamma hémolysine staphylococcique et du dosage de l'antigamma hémolysine
Rapport stage de pharmacien 1974.

80 — SMITH M.L.
Circulating antitoxin and resistance to experimental infection with staphylococci.
J. of Path. and Bact. 1937, 45, 305

81 – SMITH M.L., PRICE S.A.
Staphylococcus gamma haemolysin
J. Path and Bact. 1938, 47, 379-393

82 – TANGHERONI V., TOSI E.
Antistafilolisine o antistreptolisine in alcune affezioni dell'infanzia.
Prime ina agini di titolazione comparativa.
Mi Pediatr. 1956, 8, 1009.

83 – TAYLOR A.G., PLOMMET M.
Anti-gamma haemolysin as a diagnostic test in staphylococcal osteomyelitis.
J. Clin. Path., 1973, 26, 409 - 412.

84 – TAYLOR A.G., COOK J., FINCHAM W.J.
Serological tests in the differentiation of staphylococcal and tuberculous bone disease
J. clin. path. 1975, 28, 284

85 – TAYLOR, A.G., and A.N. BERNHEIMER (1974)
Further characterization of staphylococcal gamma-hemodysin
Infect. and Immun. 1974, 10, 54 - 59

86 – TOWERS A.G. and GLADSTONE G.P.
Two serological tests for staphylococcus infection.
Lancet, 1958, 2, 1192 - 1195

87– UPMALIS I.M.
Osteomyelitis in infancy.
Cond. J. Surg 1967, 10, 75 - 8

88 – VALENTINE, F.C., PANTON, P.N.
Further observations on the rate of the toxin staphylococcal infection.
Lancet, 1936, 230, 526-531

89– VIALLIER J.
Diagnostic bactériologique et antibiothérapie des infections staphylococciques (1055 cas)
J. Med. Lyon, 1970, 51, 477 - 99

90 – WALBUM. L.E.
Action de la staphylolysine sur les globules rouges de chèvre
C.R. Soc. Biol. 1921, 85, 1205 - 1206

91 – WATKINS N.B.
Acute suppurative arthritis
J. Bone Jt. Surg. 47A, 428-430, 1965

92 – WESTERGREN A., STAVENOW S.
Observation on antistreptolysin and antistaphylolysin and antistaphylolysin titers in 885 internal medical cases.
Acta Med. Scand. Sup. 1947, 196 - 546

93 – WILLIAMS RED, HARPER G.S.
Determination of coagulase and alpha hemolysin production by staphylococci.
Brit. J. Path., 1946, 27, 72 - 81.

94 – WILLKENS R.F., HEALEY L.A., DECKER J.L.
Acute infection arthritis in the aged and chronical ill
Arch. Intern. Med. 1960, 106, 354-364

95 – WISEMAN (GM)
Mode of action of the alpha toxin of staphylococcus aureus.
Canad. J. Microbiol. 1970, 16, 47 - 50.

TABLE DES MATIERES

Page

I – INTRODUCTION 1

II – HISTORIQUE 3

III – ETUDE THEORIQUE 5

A – L'alphalysine et l'anti-alphalysine 5

– 1 – L'alphalysine 5
– 2 – L'anti-alphalysine 6

a – Technique de dosage 6
b – Valeurs normales 7

B – La gammalysine et l'antigammalysine 8

– 1 – La gammalysine 8
– 2 – L'anti-gammalysine (AGSTL) 9

IV – OBSERVATIONS PERSONNELLES 11

A – Ostéo-arthrites staphylococciques bactériologiquement confirmées 11

B – Staphylococcies non ostéo-articulaires bactériologiquement confirmées 57

C – Ostéo-arthrites infectieuses non staphylococciques bactériologiquement confirmées 99

D – Témoins 109

E – Ostéo-arthrites infectieuses de nature bactérienne indéterminée 115

F – Ostéo-arthrites infectieuses probablement tuberculeuse 139

V – ETUDE DES RESULTATS SEROLOGIQUES 145

VI – ETUDE SYNTHETIQUE ET TABLEAUX SYNTHETIQUES 169

VII – INTERPRETATION DES RESULTATS 189

– LES AASTL 189

A – Les vrais positifs 189

– 1 – Fréquence 189
– 2 – Précocité 189
– 3 – Intensité 193
– 4 – Durée 193

Pages

B — Les faux positifs 197

C — Les vrais négatifs 197

D — Les faux négatifs 198

E — Valeur sémeiologique du dosage des AASTL 199

— LES AGSTL 200

A — Les vrais positifs 200

— 1 — Fréquence 200

— 2 — Précocité 203

— 3 — Intensité 203

— 4 — Durée 203

B — Faux positifs 204

C — Vrais positifs 204

D — Faux négatifs 204

E — Valeur sémeiologique du dosage des AGSTL 205

INTERET DU DOSAGE COUPLE DES AASTL ET DES AGSTL 205

A — Les vrais positifs

— 1 — Fréquence 206
— 2 — Précocité 209
— 3 — Intensité 209
— 4 — Durée d'évolution 209

B — Les faux positifs 214

C — Les vrais négatifs 214

D — Les faux négatifs 214

E — Valeur séméiologique de l'étude comparée des AASTL et des AGSTL 214

VIII — CONCLUSIONS 217

X — BIBLIOGRAPHIE 219

TABLE DES TABLEAUX

		Pages
TABLEAU 1 :	Taux des AASTL chez les sujets témoins. Données de la littérature . .	157
TABLEAU 2 :	Taux des AASTL chez 500 sujets témoins	159
TABLEAU 3 :	Taux des AGSTL chez 64 sujets témoins	159
TABLEAU 4 :	Taux des AASTL au cours des staphylococcies ostéo-articulaires dans 232 observations de la littérature	161
TABLEAU 5 :	Taux des AASTL au cours de 53 cas de staphylococcies ostéo-articulaires bactériologiquement confirmées	163
TABLEAU 6 :	Taux des AGSTL au cours de 27 cas d'ostéo-arthrites staphylococciques bactériologiquement confirmées	165
TABLEAU 7 :	Taux des AASTL au cours de 47 cas de staphylococcies non ostéo-articulaires bactériologiquement confirmées	167
	Taux des AGSTL au cours de 16 cas de staphylococcies non ostéo-articulaires bactériologiquement confirmées	167
TABLEAU 8 :	Taux des AASTL chez 500 sujets témoins et dans 114 cas d'affections microbiennes bactériologiquement confirmées	191
TABLEAU 9 :	Taux des AGSTL chez 64 sujets témoins et dans 43 cas de staphylococcies bactériologiquement confirmées	201
TABLEAU 10 :	Etude comparative des résultats du dosage des AASTL et des AGSTL sur 40 cas de staphylococcies bactériologiquement confirmées	211
TABLEAU 11 :	Etude comparative des résultats du dosage des AASTL et des AGSTL sur 19 cas d'ostéomyélites chroniques staphylococciques bactériologiquement confirmées, d'après A.G. TAYLOR et M. PLOMMET	207
TABLEAU 12 :	Etude comparative des résultats du dosage des AASTL et des AGSTL sur 16 cas d'infections osseuses staphylococciques bactériologiquement confirmées d'après A.G. TAYLOR, J. COOK et coll.	208

TABLE DES FIGURES

Pages

FIGURE 1 : Variations sérologiques des AASTL et des AGSTL rencontrées dans 6 observations 212-213

FIGURE 2 : Variations sérologiques des AASTL rencontrées dans 6 observations . . . 195

LIPS
99 avenue de saxe 69003 LYON
dépot légal juillet 1977